TITRES

ET

TRAVAUX SCIENTIFIQUES

DU

Dr F. LEJARS

PARIS
MASSON ET Cie, ÉDITEURS
LIBRAIRES DE L'ACADÉMIE DE MÉDECINE
120, BOULEVARD SAINT-GERMAIN

1912

J. MALGAIGNE
Léon LE FORT
Félix LEJARS

TITRES

ET

TRAVAUX SCIENTIFIQUES

DU

Dr F. LEJARS

PARIS
MASSON ET Cie, ÉDITEURS
LIBRAIRES DE L'ACADÉMIE DE MÉDECINE
120, BOULEVARD SAINT-GERMAIN

1912

311223/28672

WELLCOME HISTORICAL MEDICAL LIBRARY

WELLCOME INSTITUTE LIBRARY
Coll. welMOmec
Call No.

TITRES SCIENTIFIQUES ET FONCTIONS

1882. — Externe des hôpitaux.
1883. — Interne des hôpitaux (1885 et 1887, médailles d'argent).
1885. — Aide d'anatomie à la Faculté.
1887-1890. — Prosecteur à la Faculté.
1888. — Docteur en médecine (Prix de thèse).
1890. — Chef de clinique chirurgicale à la Faculté.
1891. — Chirurgien des hôpitaux.
1892. — Agrégé de la Faculté (1er de la section de chirurgie).
1898. — Chirurgien de la Maison Municipale de Santé.
1899. — Chirurgien de l'Hôpital Tenon.
1906. — Chirurgien de l'Hôpital Saint-Antoine.
Chargé de cours annexe de clinique.

ENSEIGNEMENT

Chargé de cours de clinique chirurgicale, à la Pitié (1893-1894).
Cours complémentaires et conférences de pathologie externe à la Faculté (1894-1901).
Leçons de chirurgie d'urgence faites à l'Hôpital Beaujon (1894-1895).
Conférences journalières et leçons cliniques, faites à l'Hôpital Tenon et à l'Hôpital Saint-Antoine.

SOCIÉTÉS SAVANTES

Société de Chirurgie. (Membre titulaire 1896; Secrétaire annuel 1909).
Société anatomique (Membre honoraire et ancien Vice-Président).
Société d'anthropologie.

Société d'obstétrique et de gynécologie de Paris.
Société internationale de chirurgie.
Association française pour l'étude du cancer.
Société d'histoire de la médecine.
Société de médecine militaire française.
Membre correspondant de la Société des médecins de Vienne.
Membre associé de la Société de chirurgie de Bucarest.

PRIX

Prix Bourceret ; Académie de Médecine, 1893 (avec M. Quénu), pour un livre intitulé *Études sur le système circulatoire.*

Prix Monthyon (accessit) ; (Académie des Sciences, 1898) pour notre *Traité de Chirurgie d'urgence.*

COLLABORATIONS

Traité de Chirurgie (Duplay et Reclus). Art. *Lymphatiques* ; *Muscles* ; *Synoviales tendineuses et bourses séreuses* ; *Nerfs.*

Traité de pathologie générale de M. le professeur Bouchard. Art. *Les Agents mécaniques.*

Revue de chirurgie : Membre du Comité de Direction.

PUBLICATIONS ET TRAVAUX

Nous les diviserons en 3 groupes :

1° Travaux de chirurgie ;
2° Travaux d'anatomie ;
3° Études étrangères.

TRAVAUX DE CHIRURGIE

« Leçons de chirurgie » (La Pitié, 1893-1894).

(1 vol., 123 fig., Masson, éditeur, 1895.)

Ce sont les leçons faites à la Pitié, pendant que j'étais chargé du cours de Clinique chirurgicale.

Qu'il me soit permis, en souvenir de cette année de rude labeur, de noter ici les résultats généraux de notre statistique opératoire. Sur 371 grandes opérations, nous relevions 19 morts, soit 5,2 pour 100, et en mettant de côté 5 morts accidentelles, sans rapport avec l'intervention, notre mortalité post-opératoire générale tombait à 3,4 pour 100. Dans l'état précaire où se trouvait alors le service de la Pitié, ce résultat ne laissait pas que d'être encourageant, et récompensait les efforts de mes dévoués collaborateurs et les miens.

Un certain nombre de ces leçons, qui datent de dix-neuf ans, se rapportaient à des questions, alors neuves, qui se sont développées depuis, et que j'ai eu moi-même l'occasion de reprendre; je citerai, en particulier, *les formes graves de l'ostéomyélite chronique prolongée; le traitement des fractures anciennes du col du fémur; le bubon strumeux de l'aine; les phlébites latentes chez les variqueux; les formes invétérées du pied plat valgus douloureux; la cure radicale des hémorroïdes; le traitement de la tuberculose du testicule; la cystostomie sus-pubienne; les étapes ultimes du prolapsus génital; les tumeurs urétrales et péri-urétrales chez la femme.*

« Traité de Chirurgie d'urgence ».

1re édition, 1899, 1 vol. de 751 pages et 482 figures.
2e édition, 1900, 1 vol. de 912 pages et 617 figures.
3e édition, 1901, 1 vol. de 1045 pages et 751 figures.

4e édition, 1904, 1 vol. de 1108 pages et 820 figures.
5e édition, 1906, 1 vol. de 1144 pages et 904 figures.
6e édition, 1909, 1 vol. de 1185 pages et 994 figures.
7e édition, 1912 (sous presse).
Masson et Cie, éditeurs.

Traduction allemande : *Technik dringlicher Operationen*, par le Dr H. Strehl, avec une préface du professeur Freih. von Eiselsberg, de Vienne. — 1re édition, 1902 ; 2e édition, 1905 ; 3e édition, 1906 ; 4e édition, 1909. (Iéna, Gustav Fischer.)

Traduction anglaise : *Urgent Surgery*, par le Dr William S. Dickie, 1909. (Bristol, John Wright a. S.).

Traduction espagnole : *Tratado de Cirugia de Urgencia*, par le Dr Gustavo Rabolcs y Campos, avec une préface du Dr Eulogio Cervera y Ruiz, 1re édition, 1904, 2e édition, 1909. (Madrid, Bailly-Baillière).

Traduction italienne : *Trattado di Chirurgia d'Urgenza*, par le professeur Andréa Ceccherelli et le Dr Giuseppe Ceccherelli, 1re édition, 1905 ; 2e édition, 1906 ; 3e édition, 1909. (Milan, Francesco Vallardi).

Traduction hongroise : *Sürgos sebeszeti mütétek*, par les Drs K. Borszéky, E. Bradach, F. Faykiss, E. Fischer, K. Lang, L. Lobstein, O. Ofner, J. Salgo, T. Verebély, E. Zilahi, avec une préface du professeur Em. Réczey, 1906. (Buda-Pesth.)

Traduction russe.

Traduction japonaise.

Je transcrirai simplement ici l'Avertissement de la première édition, qui résume l'esprit qui m'a guidé dans la conception et l'exécution de ce livre.

« Chirurgie d'urgence ne veut pas dire seulement chirurgie des traumatismes, et le nombre est grand aujourd'hui des éventualités cliniques, où s'impose l'acte chirurgical immédiat. A mesure que les résultats opératoires devenaient plus positifs, les indications d'urgence se sont étendues et multipliées : nous sommes mieux armés, et de ce fait même, notre responsabilité s'est singulièrement aggravée.

L'esprit chirurgical est de tous les temps : à toutes les époques, les hommes de conscience et d'énergie ont répugné à la théorie du laisser faire

et du laisser mourir. Nos devanciers n'avaient-ils pas entrevu, projeté, tenté la plupart des opérations qui sont aujourd'hui de pratique journalière ?

Notre horizon s'est éclairci, nous voyons plus loin, et notre initiative opératoire est libre d'entraves. Cela ne suffit pas : il faut généraliser, il faut faire passer dans la pratique de tous, dans l'esprit public, dans les mœurs, les formules de vérité et les préceptes sauveurs; à ce prix seulement, la chirurgie moderne remplira toutes ses promesses et tout son rôle social.

Savoir ce qu'il faut faire, savoir et vouloir le faire : telles sont les conditions nécessaires d'une action bienfaisante. Or, en pareille matière, ceux-là mêmes qui ne sont pas ouvriers, doivent être instruits des détails de l'ouvrage, et, dans l'esprit du médecin qui n'opère pas, la conception vague d'une opération, évoquée de très loin et comme une tentative suprême et désespérée, doit faire place à une notion éclairée des ressources chirurgicales.

Enfin, il est une longue série d'interventions que tout praticien doit savoir faire et auxquelles il ne saurait se dérober, sans faillir à sa mission. Certes on ne fait pas de chirurgie avec des discours, et l'on ne devient opérateur qu'en opérant; il n'en est que plus nécessaire pour tous d'être conscients des devoirs irrémissibles de la chirurgie d'urgence.

Telles sont les idées qui m'ont guidé dans la conception et l'exécution de cet ouvrage. J'ai voulu exposer, sous une forme et dans un esprit essentiellement pratiques, les indications sur le manuel opératoire des principales opérations d'urgence. On ne trouvera donc ici ni discussions théoriques, ni bibliographie complexe, ni procédés d'auteurs : je me suis efforcé de donner des exemples, d'esquisser des « situations cliniques », d'indiquer ce qu'il faut faire et comment il faut le faire.

L'illustration devait tenir une grande place : nous avons cherché à représenter, par le dessin ou la photographie, la plupart des manœuvres et des temps opératoires, et les instruments de première nécessité.

Ce livre m'a coûté beaucoup de temps et de peine; je l'ai écrit lentement, et je puis dire que je l'ai vécu avant de l'écrire. »

A chaque édition successive, j'ai remanié ce Traité et je me suis efforcé de le compléter et de l'adapter mieux encore au but que je poursuis, j'y ai mis le meilleur de ma pratique et de mon expérience, et les services qu'il a pu rendre, dans le monde entier, sont une des joies de ma vie.

CHIRURGIE GÉNÉRALE

Les injections intra-veineuses de sérum artificiel à doses massives dans les infections.

(*Presse médicale*, 1er janvier 1896.)

Nouvelle contribution à l'étude du lavage du sang dans les infections.

(*Presse médicale*, 25 mai 1896.)

Le lavage du sang.

(Masson, éditeur, 1897.)

Nous croyons avoir été l'un des premiers, en France, à pratiquer et à préconiser les injections de sérum artificiel, à hautes doses, dans les états de shock et dans les infections. Notre premier malade, présenté à la Société de chirurgie en décembre 1895, avait été opéré d'une péritonite traumatique généralisée par rupture de l'intestin, dans les conditions les plus lamentables : trois litres de sérum artificiel lui furent injectés dans les veines, au cours de chacun des neuf premiers jours ; il finit par guérir.

Nous avons publié, en 1896 et 1897, toute une série d'observations analogues, et nous exposions toute cette question dans notre brochure sur le lavage du sang.

Sous ce nom, écrivions-nous, nous entendons l'introduction dans le système circulatoire, à certaines fins thérapeutiques, de solutions salines n'altérant pas les éléments figurés du sang, et dites improprement sérums artificiels : en pratique, il désigne presque uniquement l'injection intra-veineuse ou sous-cutanée d'eau salée, à doses variables.

C'est la solution isotonique à 9 pour 1000, qui doit être employée aujourd'hui. L'injection peut se faire par diverses voies : sous la peau, dans les veines, dans les artères, dans le péritoine, dans le rectum. C'est à la voie intra-veineuse ou sous-cutanée (hypo-dermoclyse) qu'on a recours le plus souvent; dans les premiers temps, nous utilisions de préférence l'injection par les veines, et à doses massives, de 2 à 3 litres (chez une malade qui est restée bien guérie, nous avons injecté jusqu'à 5 litres et demi en trois heures); ces doses énormes, presque toujours bien supportées, démontraient la grande tolérance de l'organisme pour l'injection de quantités considérables d'eau salée, et confirmaient les résultats expérimentaux; mais l'expérience nous a appris qu'elles étaient excessives, et, depuis lors, nous avons conseillé de ne pas dépasser la dose de 1 litre et demi pour l'injection intra-veineuse, et de réserver, du reste, ce mode d'injection aux cas d'extrême urgence.

Par la voie sous-cutanée, on peut aller bien au delà de ce chiffre, par injections successives de 300 à 400 grammes, et nous croyons toujours que l'emploi du sérum, à très faibles doses, tel qu'on le recommande souvent, ne saurait donner que des résultats très incomplets ou illusoires. Les contre-indications sont à tirer surtout de l'état du cœur et du rein.

Ce terme de lavage du sang correspondait à l'idée que l'on s'était faite, tout d'abord, de l'action du sérum dans les infections : on avait cru que l'afflux du liquide, en accroissant la pression sanguine, pouvait entraîner une véritable décharge des toxines microbiennes par le rein. Cette interprétation, que nous avions cherché aussi à vérifier expérimentalement, autrefois, dans le laboratoire du regretté Laborde, n'a jamais été complètement démontrée; ce qui reste établi, c'est que l'injection d'eau salée relève la tension sanguine, dans les infections comme après les hémorragies; qu'elle provoque la diurèse et la mise en jeu de tous les émonctoires (diarrhée, sueurs, salivation, etc.); qu'elle exerce peut-être une influence dynamogénique sur les centres nerveux.

Toujours est-il qu'elle est utilisable : 1° dans les hémorragies ; 2° dans le choc traumatique ou opératoire et les diverses formes de collapsus; 3° dans certaines intoxications; 4° dans les infections d'ordre chirurgical ou médical. Nous avons étudié ces diverses indications ; quelques-unes sont discutables, mais dans l'anémie traumatique aiguë, dans le choc post-opératoire, dans les états infectieux que nous observons en chirurgie, la méthode est d'une efficacité avérée, sous la réserve qu'elle soit appliquée à temps et à dose suffisante, comme nous avons cherché à l'établir, depuis quinze ans.

Notre élève le Dr Faney avait étudié dans sa thèse, en 1896, *le traitement des hémorragies par le sérum salé.*

La thérapeutique « in extremis ».

(*Semaine médicale*, 22 juillet 1903.)

J'ai repris, dans cet article, l'étude de l'emploi du sérum artificiel, et des résultats inattendus qu'on en peut obtenir, s'il est administré à dose suffisante; j'en rapportais de frappants exemples, mais j'avais en vue une question plus générale : celle des dernières indications, celle des ressources suprêmes auxquelles on peut recourir, dans les cas en apparence désespérés : *traumatismes graves*, *anémies aiguës*, *infections*.

Ce n'est point là, sans doute, une thérapeutique brillante, et les succès ne laissent pas que d'en être rares; à vouloir sauver quand même « ceux qui vont mourir », on encourt souvent des responsabilités lourdes et injustifiées, on se crée de rudes besognes et l'on s'expose à des échecs d'autant plus pénibles que la lutte a été plus longue et plus acharnée. A quels signes reconnaîtrons-nous donc que la résistance vitale est épuisée sans retour, et qu'il n'y a plus qu'à « laisser mourir »? Est-il possible encore de conjurer cette fin? Comment?

J'essayais de montrer, par des exemples, que, dans les grands shocks traumatiques, dans les hémorragies considérables, dans les infections, c'est l'état du cœur et des reins qui fournit surtout les éléments du pronostic. La précipitation des transports, la précipitation des pansements et des interventions sont particulièrement nocives; traiter le shock initial, cela veut dire surtout *traiter le cœur*, et l'aider à reprendre son activité et son fonctionnement.

Dans les hémorragies, externes ou internes, il n'est, en pratique, presque jamais trop tard pour agir; mais c'est là surtout qu'il convient de faire d'emblée les injections massives de sérum, et le plus souvent intra-veineuses, car à côté de la mort *fonctionnelle* par hémorragie, due à la perte globulaire trop exagérée, il y a la mort *mécanique*, qui dérive, elle, de la dépression extrême du tonus vasculaire, de l'affaissement des vaisseaux trop vides, qui ne peuvent plus réagir utilement sur leur contenu, et « donner la réplique » au cœur.

Je discutais enfin les limites extrêmes de l'opérabilité dans l'étranglement herniaire et l'iléus, dans les péritonites, dans les phlegmons infectieux des membres.

Notre ancien élève, le Dr Kresser, a repris cette question dans sa thèse (*Des limites extrêmes de l'opérabilité en chirurgie d'urgence*. Thèse de Paris, 1902).

Sur l'asepsie.

(*Bulletin de la Société de Chirurgie*, 1900, p. 785.)

L'esprit d'asepsie dans le traitement des plaies.

(*Semaine médicale*, 15 juillet 1904.)

Traitement des plaies infectées.

(*Rapport au Congrès international des Sciences médicales, section de chirurgie*, 1900.)

Au cours d'une pratique chirurgicale, qui compte aujourd'hui 21 ans, je me suis rompu peu à peu à l'asepsie; j'ai renoncé successivement à tous les antiseptiques, et, depuis une dizaine d'années, je suis resté fidèle à la méthode aseptique pure; l'influence de Terrier, dont je n'avais pas été l'élève, a été considérable sur moi, et j'en garde à sa mémoire une reconnaissance qui ne s'effacera pas.

J'ai exposé, à plusieurs reprises, dans des leçons et des conférences, les raisons, la technique et les résultats du mode de faire qui me paraît le meilleur. A la Société de chirurgie, en 1900, dans la discussion qui suivit l'importante communication de M. Quenu sur l'asepsie opératoire et l'emploi des gants, je rapportais la statistique des opérations abdominales que j'avais pratiquées de 1893 à 1900 :

1893-1894	(Pitié)	64	opérations	7	morts	10,45	pour	100.
1895	(Beaujon)	108	—	7	—	6,48	—	
1896	—	185	—	5	—	4,76	—	
1897	—	84	—	3	—	3,58	—	
1898	—	106	—	4	—	3,77	—	
1899	(Maison Dubois)	46	—	2	—	4,34	—	
1900	1er sem. (Tenon)	90	—	4	—	4,44	—	

En groupant à part les laparotomies pour lésions annexielles, j'arrivais à un total de 268 cas avec 10 morts, soit 3,79 pour 100; à l'hôpital Beaujon, pendant quatre ans, j'avais 202 cas, avec 3 morts, soit 2,47 pour 100.

Depuis douze ans, mes statistiques se sont considérablement accrues, et la mortalité s'est encore abaissée. Il faut tenir compte, du reste, d'un autre élément que la mortalité : de la façon de guérir de nos opérés. J'y insistais à la Société de chirurgie en 1900; et, quant à la question des gants, je déclarais appliquer cette formule : faire avec des gants les opérations septiques, pour pouvoir faire, sans gants, les opérations aseptiques. Elle était, sans doute incomplète, et, depuis plusieurs années, je fais, avec des gants, toutes les opérations et tous les examens.

J'ajoute que, dès 1904, dans la 4e édition de mon « Traité de chirurgie d'urgence », je conseillais l'usage des gants « pour les besognes sales », aux praticiens « qui sont exposés à faire des accouchements » ; que j'y insistais, dans la 5e édition, en 1906, en figurant le « gantage » de l'opérateur avant l'incision d'un abcès; et que, depuis, j'ai poursuivi cette campagne, fort difficile, sans doute, mais qui peut donner de bienfaisants résultats, comme j'ai pu m'en convaincre maintes fois.

L'esprit d'asepsie, dont je viens de parler, me porta à défendre, dans mon rapport de 1900, le *traitement aseptique des plaies infectées*. Cela parut un non-sens à quelques-uns : Terrier m'en félicita.

J'étudiais d'abord les plaies infectées récentes, dont l'infection ne s'est pas traduite encore par des réactions locales ou générales, en cherchant à montrer qu'en pratique il faut tenir pour infectée, pour contaminée, toute plaie accidentelle, et la traiter comme telle.

Or, les antiseptiques, pour agir utilement, devraient être en solutions fortes, et rester en contact permanent avec toute la plaie; on ne peut plus croire, en effet, qu'une irrigation de quelques minutes ou même prolongée suffise à détruire, en milieu traumatique, des micro-organismes qui résistent, *in vitro*, des heures et des jours, alors surtout qu'un nombre croissant de ces germes devient inaccessible, en se diffusant dans les tissus. D'autre part, utilisés dans les conditions ci-dessus, les antiseptiques deviennent nocifs pour les cellules vivantes, et nous savons bien, aujourd'hui, que c'est, avant tout, l'organisme vivant qui se défend lui-même, et qui réagit et lutte contre l'invasion microbienne. Notre intervention sera donc plus efficace, si elle se traduit, non par un essai d'action chimique, mais par la détersion mécanique, précoce, totale, du foyer traumatique et de la peau ambiante, détersion suivie et complétée par un pansement qui assure, grâce à ses propriétés physiques, la protection de la plaie et le drainage continu; autrement dit, on réalisera la « mise au net » du foyer traumatique par l'irrigation, l'essuiement, le frottement, avec les compresses stérilisées et

l'eau salée à 9 pour 1000 stérilisée; on réunira, s'il s'agit d'une diérèse nette; dans les plaies contuses, par écrasement, par armes à feu, on laissera tout béant et le pansement se composera de compresses stériles, d'une couche d'ouate hydrophile, d'une couche d'ouate ordinaire, sans imperméable.

Le pansement, ainsi conçu, doit être, avant tout, un organe d'absorption, de drainage lent et continu : il ne le sera que si le liquide, dont il s'imbibe par sa face profonde, peut s'évacuer librement par sa face superficielle, autrement dit, si l'imperméable traditionnel est toujours supprimé.

La même pratique, le même pansement, s'appliquent aux plaies dont l'infection s'accuse par des réactions, locales ou générales, plus ou moins intenses et aux plaies suppurantes; cette fois encore, l'emploi des agents chimiques risque de vicier et de compromettre le mécanisme naturel de réaction et de guérison; et la formule générale se résume dans les termes suivants :

On ne touchera jamais à une plaie infectée, à une plaie qui suppure, sans avoir pris les mêmes soins de « préparation » manuelle, les mêmes précautions à l'endroit des souillures ou des contacts étrangers, que pour le pansement d'une plaie aseptique. La désinfection de la peau ambiante, par le brossage au savon et le lavage à l'alcool, est un temps préliminaire de rigueur.

Le foyer sera, s'il le faut, élargi, débridé, contre-ouvert, pour devenir accessible sur toutes ses parois, et, s'il est profond, pour permettre un drainage effectif. Ici encore, l'eau stérile, l'eau salée à 9 pour 1000, les compresses et les tampons stérilisés seront les meilleurs agents de la détersion initiale : longue et minutieuse besogne, qui supprime les corps étrangers, les îlots purulents, les épaves de tissus sphacélés, tous les nids microbiens, tous les îlots de culture, et qui, bien faite, est autrement utile et positive que le rapide contact d'une solution antiseptique forte, et cela sans nuire aux cellules vivantes, sans fausser les armes de défense.

C'est dans le même esprit que sera conçu le pansement; on ne cherchera pas à exercer une action chimique, bactéricide, permanente — toujours courte en fait, car les substances actives se neutralisent, se transforment ou s'évaporent au contact des tissus, et souvent nocive. On pansera la plaie de telle sorte qu'elle soit isolée et protégée d'abord, et que l'exosmose continue, dont elle est le siège, soit entretenue, activée, accélérée.

Ce traitement aseptique des plaies infectées suppose, comme conditions nécessaires, la stérilisation certaine de l'eau et des pièces de pansement; dans la pratique isolée, dans la chirurgie de guerre, les solutions antisep-

tiques pourraient retrouver leur emploi, mais à titre faible, toujours, et comme agents de détersion simple.

Enfin, devant certaines infections de virulence exaltée, c'est à la sérothérapie antitoxique qu'il conviendrait de demander un secours que tous les traitements locaux sont impuissants à nous fournir. Ce sera peut-être la méthode de l'avenir.

Depuis lors est venue la teinture d'iode, utilisée suivant la méthode de M. Grossisch. Qu'il me soit permis de rappeler que j'ai été le premier à faire connaître en France cette pratique, par une note insérée dans la *Semaine médicale*, quatre jours après la publication du chirurgien de Fiume (*Sem. méd.*, 4 nov. 1908); je n'admettais pourtant, tout d'abord, que les applications de la teinture d'iode dans les traumatismes (*Société de chirurgie*, 1909, p. 549) : depuis, j'en ai généralisé l'emploi pour la stérilisation pré-opératoire de la peau. Toutefois, dans une note de la *Semaine médicale* du 15 décembre dernier, je cherchais à montrer, en rapportant un certain nombre de travaux expérimentaux récents, qu'il ne s'agit pas là d'une action antiseptique pure et simple; que, d'une part, le « tannage » de l'épiderme, la déshydratation, l'assèchement interviennent en obturant tout passage aux microbes encore inclus dans la profondeur de la peau; que, d'autre part, un rôle est à réserver au pouvoir chimiotaxique particulier de la teinture, et je concluais : « il ne convient, pas, certes, d'exagérer et le pouvoir microbicide de l'iode n'est pas douteux; mais il n'est pas seul en jeu, et mieux vaut en être instruit pour multiplier les précautions et rester fidèle, tout en utilisant la teinture d'iode, à la méticuleuse pratique aseptique. »

Ce qu'on appelle pyohémies atténuées.

(*Semaine médicale*, 9 janvier 1907.)

Je donnais en exemple un cas fort curieux de staphylococcie : un jeune homme, dix jours après une piqûre insignifiante de l'index gauche, est pris d'accidents infectieux les plus alarmants; une énorme collection purulente se développe au-dessous et en avant de l'épaule gauche, sans communication articulaire; elle est incisée. La situation s'améliore; au bout de 3 semaines, les accidents reparaissent : on reconnaît à la base du poumon gauche un gros abcès qui est ouvert à son tour. Cinq semaines après, survient une appendicite aigüe : j'enlève un gros appendice rouge, ulcéré

dans sa moitié inférieure, entouré de liquide louche. Finalement la guérison est obtenue et se maintient. On avait trouvé du staphylocoque doré, isolé, dans toutes les suppurations.

Ces infections pyohémiques, d'origines microbiennes multiples, revêtent diverses formes ; abcès disséminés, superficiels ou viscéraux, survenant au cours d'accidents septiques suraigus ; abcès successifs, à longs intervalles ; abcès isolés, tardifs parfois, et qu'on ne rattache qu'avec peine à une lésion d'inoculation primitive, souvent méconnue, mais qui n'en dérivent pas moins du même processus.

J'en ai rapporté de nouveaux cas à la Société de chirurgie, en 1909, dans la discussion qui a suivi mon rapport sur un travail de M. Rouvillois : *Deux cas d'arthrite suppurée d'origine otitique.* (Voy. plus loin : *Membres.*)

Essai sur la lymphangite tuberculeuse.

(*Études expérimentales et cliniques sur la tuberculose*, 1891, t. III, p. 190-287, 10 fig.)

La tuberculose des bourses séreuses (hygromas tuberculeux).

(*Revue de la Tuberculose*, 1893, nos 1 et 2.)

Les arthrites à grains riziformes.

(*Revue de la Tuberculose*, 1896, n° 5.)

Tuberculose musculaire primitive propagée aux synoviales tendineuses.

(*Congrès de la Tuberculose*, 1884, p. 461.)

Tuberculose musculaire à noyaux multiples du triceps crural.

(*Revue de la Tuberculose*, octobre 1899, p. 225.)

Tuberculose musculaire primitive à noyaux multiples.

(*Semaine médicale*, 1er juin 1904.)

Tuberculose par inoculation; foyers osseux juxta-épiphysaires; mort par le rein.

(*Revue de la Tuberculose*, juillet 1895.)

Cette série de travaux, auxquels je m'étais livré sous l'impulsion de mon vénéré maître Verneuil, avaient pour but de préciser certaines formes de tuberculoses externes, encore assez mal connues à l'époque où les premiers d'entre eux furent publiés.

Avant d'étudier la lymphangite tuberculeuse, nous insistions sur le rôle des lymphatiques dans la tuberculose :

1° Ils charrient le virus avec la lymphe, en créant ainsi des foyers plus ou moins lointains, au gré de leur distribution anatomique ou des obstacles qui résultent des thromboses, des oblitérations inflammatoires, de l'obstruction des ganglions; 2° ils s'infectent eux-mêmes et deviennent, à leur tour, autant de foyers de pullulation.

La lymphangite tuberculeuse externe ou chirurgicale répond à deux variétés : elle est tronculaire ou réticulaire. La première est de beaucoup la plus fréquente, ou, du moins, celle qui se révèle surtout en clinique; elle comporte trois formes :

1° La forme typique, *polynodulaire, en série*. Ces nodules se dissé-

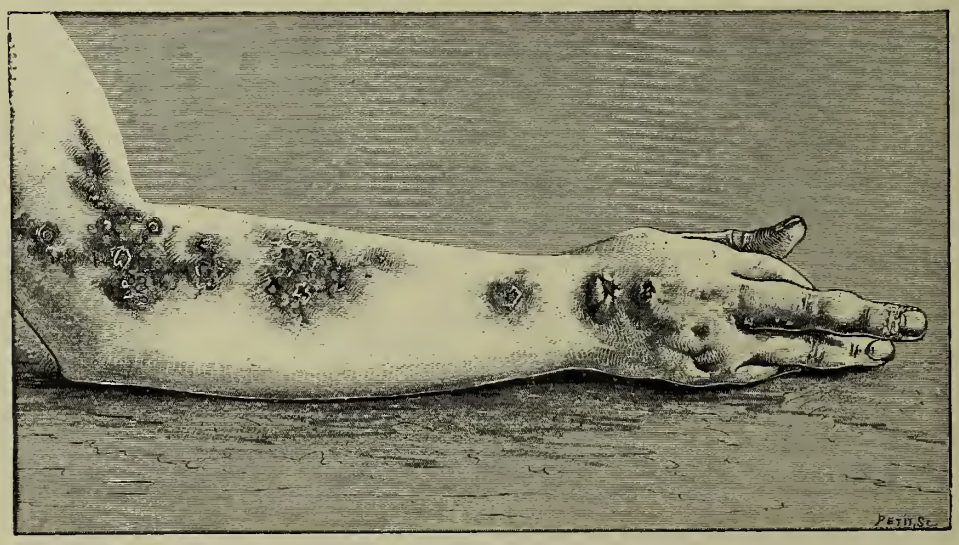

Fig. 1. — Lymphangite tuberculeuse.

minent en traînées régulières le long des vaisseaux lymphatiques émanant du point d'inoculation; ils sont intra-dermiques, sous-cutanés ou profonds; ils se ramollissent et s'ulcèrent, et ces ulcérations deviennent le centre d'un « ensemencement » tuberculeux, secondaire, de la peau. Un exemple des mieux caractérisés nous est fourni par une fillette de 10 ans 1/2 qui s'était piquée, au médius droit, avec une aiguille : il survint une petite

ampoule, puis une sorte de tourniole; une ou deux semaines plus tard, deux nodules arrondis, gros comme des pois, se dessinaient de chaque côté de la première phalange; quelques jours après, deux nouvelles bosselures apparaissaient au dos de la main, puis d'autres à l'avant-bras, jusqu'au tiers inférieur du bras (fig. 1). On voit encore se développer parfois cette lymphangite polynodulaire à la suite de lésions tuberculeuses profondes, tumeurs blanches, synovites, ostéites;

2° La forme *pauci-nodulaire, à distance*. Les nodules apparaissent alors plus ou moins loin du foyer originel, ils sont presque toujours rares et souvent plus gros que dans le type précédent, mais leur origine est la même, comme nous l'établissons par plusieurs exemples;

3° Les *gommes* et *abcès froids* d'origine lymphangitique. Un certain nombre d'abcès froids du tissu cellulaire, d'abcès concomitants (Lannelongue) doivent être tenus, en réalité, pour des abcès lymphangitiques tuberculeux, et nous rapportons des faits, où la localisation des abcès, par rapport à la lésion originelle, témoignait nettement en faveur de cette interprétation.

Quant à la lymphangite tuberculeuse réticulaire, on peut lui reconnaître une forme lupique et une forme lymphangiectasique.

Pour les *hygromas tuberculeux*, nous distinguons, sur des observations personnelles, les formes suivantes : hygroma *séreux*, hygroma *fongueux* (abcès froid des bourses séreuses), hygroma à *grains riziformes*, hygroma *myxomateux*. Cette forme myxomateuse se retrouve dans certaines tumeurs blanches, et nous citons un cas où, au cours d'une résection du genou, l'article était rempli d'une matière d'aspect amorphe, jaune, légèrement translucide, qui tremblotait au choc de l'ongle, sans fongosités, sans abcès.

L'*arthrite à grains riziformes* est plus rare; elle vaut d'être connue et distinguée des autres arthrites crépitantes, à grains, telles que celles qui procèdent du rhumatisme chronique déformant.

Un homme de 34 ans fut opéré par nous d'une arthrite chronique du genou droit répondant à ce type : l'arthrotomie évacua une douzaine de corpuscules blanchâtres, demi-transparents, aplatis, offrant tous les caractères des grains riziformes, et découvrit une synoviale très épaissie et semée de corpuscules du même genre, adhérents et pédiculés; la synovectomie fut pratiquée : les os étaient d'aspect tout à fait normal. L'examen histologique de la synoviale, pratiqué par M. Marcel Labbé, démontra l'existence de la

tuberculose. J'ai observé un nouveau cas du même genre, nettement caractérisé, il y a quelques années.

En groupant les faits publiés jusqu'en 1896, nous avons étudié les caractères cliniques de cette arthrite et son évolution ; la crépitation spéciale dont la jointure est le siège est toujours un précieux élément de diagnostic. Quant à la bénignité tout d'abord attribuée à cette forme de tuberculose articulaire, elle est loin d'être constante, et, pour lent et torpide qu'il soit, le processus n'en aboutit pas moins à l'ostéo-arthrite fongueuse.

Aussi le traitement doit-il être actif et précoce ; la synovectomie pourrait être suffisante, dans certains cas, mais on devra toujours procéder au plus soigneux examen des surfaces articulaires.

Enfin, j'ai eu l'occasion de voir et d'opérer un certain nombre de cas de *tuberculose musculaire primitive* et de reprendre plusieurs fois cette intéressante question, sur de nouveaux documents.

Il s'agit de la tuberculose *primitive*, entendue au sens clinique, tout au moins, et non de celle qui s'observe couramment, à titre de lésion secondaire, au voisinage des tumeurs blanches, des synovites et des ostéites tuberculeuses.

Elle se présente sous trois formes : la gomme, l'abcès froid, l'infiltration tuberculeuse, et, d'autre part, il y a lieu de décrire : la tuberculose monomusculaire, et la tuberculose polymusculaire.

Ce dernier type est le moins rare : nous en rapportions un exemple très net, en 1904 ; il s'agissait d'un homme de 51 ans, chez lequel nous constations, à droite, une gomme ramollie, volumineuse, du droit antérieur de la cuisse, une autre du long supinateur (fig. 2) : à gauche, une gomme de la partie moyenne du biceps brachial, et une autre du droit interne de la cuisse. Toutes s'étaient développées dans les cinq derniers mois, sans cause, sans heurt, sans souffrance, par un petit noyau dur, initial, qui, peu à peu, avait grossi ; elles étaient incluses en plein muscle. Elles furent extirpées, en bloc, comme des tumeurs, et la guérison locale fut obtenue. Leur nature fut démontrée par l'examen histologique et les résultats positifs de l'inoculation. Un an plus tard, ce malade nous revint avec une tumeur blanche du genou.

Chez un autre de nos malades, nous avions affaire à une infiltration à gros noyaux multiples et confluents du tiers inférieur du triceps crural ; toute la zone infiltrée fut excisée largement, en taillant dans le muscle et en évidant le tendon.

L'examen de cette pièce permit à Pilliet de donner une formule histolo-

gique, si je puis dire, de la tuberculose musculaire, qui n'a pas été modifiée depuis : il décrivit la tuberculose des grands espaces conjonctifs du muscle, les lésions des faisceaux musculaires, celles de la fibre musculaire. C'est dans les espaces conjonctifs péri- et intra-musculaires que la tuberculose se développe et s'étend ; elle suit surtout les gaines vasculo-nerveuses, et on la rencontre, comme toujours, beaucoup plus marquée autour des artérioles ; l'envahissement des faisceaux musculaires obéit au même processus : l'artère centrale des faisceaux s'épaissit, et, autour d'elle, se forme un nodule, qui s'élargit en détruisant les fibres voisines.

Fig. 2.
Tuberculose du long supinateur.

Le diagnostic de ces tuberculoses musculaires est fort intéressant : isolés, ils peuvent en imposer pour le kyste hydatique, le sarcome et le fibro-sarcome, le lipome, la gomme syphilitique, les « vieux » hématomes intra-musculaires suppurés et inclus dans une coque épaissie, certains « abcès chroniques », non tuberculeux, tels que les abcès éberthiens. Nous rappelons un exemple de ces suppurations intra-musculaires post-typhoïdiques, à longue échéance : la fièvre typhoïde remontait à 7 mois ; l'abcès occupait le vaste externe de la cuisse, et le pus, examiné par Marcel Labbé, contenait des bacilles d'Eberth, purs et vivants. La tuberculose musculaire à noyaux disséminés peut encore faire penser aux kystes hydatiques multiples, à l'actinomycose, et surtout à la sarcomatose.

Utilité et limites de l'action chirurgicale dans le cancer.

(*Semaine médicale*, 16 décembre 1905.)

Les formes phlegmoneuses du cancer.

(*Semaine médicale*, 24 février 1904.)

Les tumeurs inflammatoires pseudo-néoplasiques de l'abdomen.
Radiumthérapie du cancer.
Voir plus loin : *Les signes à distance des cancers abdominaux.*

Ces travaux ont pour but : 1° de préciser quelques points du diagnostic, souvent si malaisé, des divers néoplasmes ; 2° de chercher à établir, d'après l'expérience, certaines indications opératoires.

Je reviendrai sur les tumeurs inflammatoires, dans lesquelles tout se borne, en réalité, à une ressemblance clinique plus ou moins prononcée, à une apparente identité de signes et d'évolution.

Les formes phlegmoneuses du cancer doivent s'entendre des suppurations *péri-néoplasiques*, d'abord (et les exemples n'en manquent pas), puis des cas où le cancer *suppure d'emblée*, et revêt dès le début les traits et les allures d'une masse phlegmoneuse. J'en citais plusieurs faits typiques à la mâchoire inférieure, au sein, au cou, etc., en insistant sur la gravité particulière de ces formes suppurées.

Quant au traitement opératoire du cancer, en général, je m'efforçais, en 1903, d'après les résultats de nombreuses statistiques, françaises et étrangères, et les faits de ma pratique personnelle, d'en rechercher la valeur vraie et de préciser les conditions que doivent remplir les exérèses, pour aboutir à des guérisons durables : il faut, avant tout, que l'intervention soit précoce et que la tumeur puisse être enlevée en totalité, en bloc, *d'un seul tenant avec les lymphatiques et les ganglions*; tout morcellement, toute ablation successive, en plusieurs temps, sont incompatibles avec la chirurgie des néoplasmes malins. Quelle que soit la nature réelle du tissu cancéreux, nous devons le tenir — et le craindre — comme « septique » au suprême degré, et toutes les précautions minutieuses que nous prenons dans les infections inflammatoires, pour ne rien rompre, pour ne pas souiller notre plaie, pour éviter tout contact, toute contamination, nous devons les prendre aussi, et plus rigoureuses encore, s'il est possible, lorsqu'il s'agit d'une affection cancéreuse, contaminante on ne sait comment, mais contaminante d'une façon indéniable. A ce propos, nous rappelions les exemples d'inoculations opératoires du cancer, de récidives par implantation, publiés dans la thèse de notre interne M. G. Levesque (*Contribution à l'étude des inoculations opératoires du cancer*. Thèse de Paris, 1903).

L'extirpation globale, au sens que nous venons d'exposer, est devenue, d'ailleurs, un des principes fondamentaux de la chirurgie du cancer : c'est de la possibilité d'y recourir que doit s'entendre aujourd'hui, en toute région et pour tous les organes, l'opérabilité; la discussion du premier Congrès international de Chirurgie en a fourni la démonstration (V. notre exposé : La Chirurgie du cancer au début du xxe siècle, *Semaine médicale*, 30 septembre 1908).

Chirurgie des gros troncs veineux.

(*Rapport au Congrès français de chirurgie*, 1906.)

Valeur pratique de la suture artérielle.

(*Semaine médicale*, 8 août 1905.)

Suture artérielle.

(*Bull. et Mém. de la Société de chirurgie*, 1905, p. 550.)

Rapport sur une observation de M. Launay : Plaie longitudinale de la carotide primitive gauche au niveau de sa bifurcation; suture latérale; guérison.

(*Bull. et Mém. de la Société de Chirurgie*, 1904, p. 672).

Dans mon Rapport sur la Chirurgie du gros tronc veineux, j'étudiais successivement la *ligature des grosses veines*, la *suture veineuse* et ses applications à la cure des anévrismes artério-veineux, les *anastomoses vasculaires*, le *traitement opératoire des thrombo-phlébites septiques*, l'exposé des *interventions pratiquées sur les veines utéro-ovariennes et hypogastriques dans la septico-pyohémie d'origine puerpérale*.

Cette dernière question ne semblait pas encore avoir été soulevée, en France. Or, dans l'infection post partum ou post abortum, les voies de dissémination des agents septiques sont multiples, mais le rôle des veines n'est pas douteux, et, dans certaines formes, assez souvent malaisées, d'ailleurs, à reconnaître cliniquement, elles seraient le siège d'élection du processus, et la thrombo-phlébite suppurée péri-utérine, étendue aux veines

du ligament large, aux utéro-ovariennes, aux hypogastriques, représenterait le foyer principal de l'infection ascendante. De là est née l'idée de lier les cordons veineux, les utéro-ovariennes et l'hypogastrique, au-dessus des limites de la thrombose. Nous rapportons 19 opérations de ce genre, avec 13 morts et 6 guérisons, et nous cherchons, par l'analyse des faits, à préciser les indications, rares, en somme, qui peuvent être reconnues à ces ligatures veineuses.

En 1902, j'avais incisé une artère fémorale thrombosée par « attrition directe », je l'avais « débouchée » et suturée. L'année suivante, je passais en revue l'histoire expérimentale déjà fort documentée, de cette réunion des artères, qu'il s'agisse de sutures latérales ou de sutures circulaires bout à bout, et je cherchais, par l'analyse des faits humains, quelle part pevait lui revenir, en chirurgie. Pour la technique, elle semblait se résumer dans les termes suivants : suturer la plaie artérielle aussi simplement que possible, à points rapprochés, en réalisant une coaptation des deux lèvres aussi régulière et aussi solide que possible, et sans se soucier de traverser ou non toute la paroi; l'asepsie est la condition fondamentale d'une bonne suture avec perméabilité conservée.

D'autre part, nous savons qu'il est bien peu d'artères dont la ligature soit réellement dangereuse; aussi la suture trouve-t-elle surtout ses indications : 1° lors d'une toute petite plaie d'un volumineux tronc artériel; 2° pour quelques grosses artères, telles que la carotide primitive et la carotide interne; 3° lors des lésions simultanées, à la racine des membres, de la grosse veine et du tronc artériel; 4° dans certains cas d'anévrismes artériel ou artério-veineux.

Depuis, la question a progressé, et j'ai fait une assez large place à la suture artérielle et veineuse dans ma *Chirurgie d'urgence*.

Enfin, tout récemment, j'ai eu l'occasion d'étudier les anastomoses vasculaires et les désobstructions artérielles, à propos des gangrènes des membres, par artérite ou par embolie. (V. *Membres*.)

CHIRURGIE RÉGIONALE

TÊTE ET COU

Kyste sanguin de la région occipitale chez une enfant de dix mois.

(*Revue d'orthopédie*, septembre 1895.)

L'intérêt de ce kyste résidait tout entier dans ses caractères histologiques, l'examen, contrôlé par Cornil, ayant permis de le ranger dans le groupe rare des lymphangiomes kystiques à contenu sanguin.

L'infiltration ecchymotique diffuse de la face à la suite des contusions du tronc.

(*Semaine médicale*, 19 avril 1905.)

Rapport sur une observation de M. Guillaume Louis : infiltration ecchymotique diffuse de la face par compression brusque du tronc; mort huit heures après l'accident.

(*Bull. et Mém. Soc. de chir.*, 1911, p. 1212.)

Il s'agit de ces curieuses infiltrations ecchymotiques cervico-faciales que M. Perthes (de Leipzig) avait étudiées, en 1899, et que j'ai été le premier, je pense, à rappeler en France; je dis rappeler, car leur histoire remonte, certes, fort loin, si les traits en étaient restés assez estompés jusqu'à ces dernières années.

Elles succèdent aux compressions brusques et violentes du thorax, sans fractures, en général, mais non toujours, il y a lieu de le croire, sans lésions

profondes du même type. Elles se caractérisent par la « face noire », et le « cou noir », la teinte ecchymotique cervicale se limitant, assez souvent, par une ligne circulaire, qui correspond au col de la chemise. Cette forme typique passe pour bénigne, et l'expérience aujourd'hui acquise démontre, en effet, que, malgré l'aspect étrange et un peu terrifiant du visage, nul accident grave ne survient d'ordinaire, et que, peu à peu, les ecchymoses disparaissent.

Pourtant, il convient de ne pas oublier : 1° les formes *atténuées*, *incomplètes*, utiles à connaître pour prévenir certaines erreurs de diagnostic; 2° les formes *graves*, mortelles. Je signalais, en 1905, un cas de masque ecchymotique atténué; j'y revenais, à la fin de l'année dernière, en rappelant les « lunettes noires », les ecchymoses bilatérales des conjonctives, des paupières et du pourtour des yeux, qui peuvent faire penser (j'en citais deux exemples) à la fracture du crâne.

Quant aux formes mortelles, j'en ai adjoint un exemple à celui de M. Guillaume Louis : chez les deux blessés, on n'avait relevé aucun signe de lésion pariétale ou viscérale grave; la mort était survenue dans l'asphyxie progressive, combinée à une agitation particulière, et peut-être le dénouement fatal se rapporte-t-il, en effet, au mécanisme qui a commandé l'infiltration ecchymotique faciale et procède-t-il de lésions asphyxiques, si l'on peut ainsi dire (*traumatic asphyxia*). On sait que le mécanisme invoqué est celui du reflux veineux, en masse et forcé, sous la compression thoracique brusque et aussi par le fait de l'effort de défense, qui survient lors du traumatisme; sous la même action, des infiltrations sanguines diffuses peuvent se produire dans le poumon, dans la paroi cardiaque, autour des pédicules pulmonaires.

A propos de la trépanation décompressive.

(*Bull. et Mém. de la Soc. de chir.*, 1911, p. 472.)

Je rappelais que j'avais enlevé pour la première fois une tumeur cérébrale, il y a dix-huit ans, et pratiqué maintes trépanations depuis; mais que les termes de la question s'étaient singulièrement transformés, dans ces dernières années, par le fait de l'instrumentation nouvelle, d'une part, et de l'expérience médicale, d'autre part; j'insistais aussi sur les avantages particuliers de la crâniectomie en deux temps. Il arrive même que le premier temps, à lui tout seul, puisse donner un résultat excellent et prolongé : chez

une malade du Dr Babinski, atteinte d'accidents cérébelleux graves, qui faisaient penser à une tumeur de la région ponto-cérébelleuse, j'avais pratiqué une large crâniectomie occipitale, sans ouvrir la dure-mère. Or, les accidents s'atténuèrent à tel point, que le second temps ne fut pas nécessaire, et que, un an après l'opération, l'opérée était « bonne à tout faire ».

Les tumeurs malignes du maxillaire supérieur.

(*Leçons de Chirurgie*, p. 520.)

Sur un ostéôme du maxillaire inférieur.

(*Société de Chirurgie*, 1896, p. 702.)

Cet ostéôme vaut d'être signalé, parce qu'il représentait un ostéôme vrai de la face externe du maxillaire, au niveau de la branche horizontale gauche

Fig. 3. — Ostéôme du maxillaire inférieur.

(fig. 3), sans que rien pût faire admettre une origine dentaire. Telle avait été la conclusion de l'examen histologique, pratiqué par M. le Dr Papillon; la tumeur avait, du reste, été extirpée au ciseau et au maillet, sans intéresser la branche du maxillaire, et le système dentaire était normal.

Les Polypes de l'amygdale.

(*Archives générales de médecine*, décembre 1891.)

Nous cherchions à tracer l'histoire, encore assez imprécise, de ces polypes, d'après l'ensemble des observations publiées et d'après deux cas que nous avions opérés; l'un de ces polypes était lympho-angiomateux, l'autre fibro-angiomateux.

Fistules branchiales à paroi complexe; paroi musculaire striée; glandules et diverticules; déductions thérapeutiques.

(*Progrès médical*, février 1892.)

Il s'agissait d'un long trajet fistuleux, s'ouvrant à deux doigts environ au-dessus de l'articulation sterno-claviculaire, et remontant sur le bord antérieur du sterno-mastoïdien, jusqu'à la hauteur de l'espace thyro-hyoïdien; un nodule jaunâtre, finement bosselé, gros comme un pois, était adossé à ce canal, près de son extrémité supérieure. L'examen histologique, pratiqué par Girode, montra qu'il s'agissait d'une glandule acineuse et que le conduit fistuleux était engainé de fibres musculaires striées; une autre bandelette striée, de même direction, mais sans canal central, se retrouvait, du reste, de l'autre côté du cou, figurant une sorte de muscle pharyngo-cutané.

Ces fistules branchiales à glandules ou à diverticules sont de cure particulièrement malaisée.

Phlegmon infectieux sus-hyoïdien. Contribution à l'étude des septicémies d'origine buccale.

(*Gazette hebdomadaire de médecine et de chirurgie*, 15 juillet 1888.)

Les accidents infectieux d'origine dentaire.

(*Leçons de Chirurgie*, p. 529.)

Les phlegmons sus-hyoïdiens médians.

(*Semaine médicale*, 10 novembre 1909.)

On sait combien sont graves, et souvent de diagnostic complexe, ces phlegmons du plancher de la bouche.

Le phlegmon diffus, décrit par Gensoul dès 1829, et qu'on appelle encore, improprement, angine de Ludwig, défie souvent toute thérapeutique, locale et générale, quelle qu'en soit l'énergie; nous en rapportons plusieurs exemples; mais on ne saurait oublier que la soi-disant angine de Ludwig n'a rien de spécifique, et que les accidents rangés sous ce titre peuvent se développer secondairement, à la suite d'un processus phlegmoneux du plancher ou de la région sus-hyoïdienne, qui paraissait, au début, circonscrit et de septicité médiocre.

C'est l'imminence de ce danger qui doit toujours éveiller l'alarme en présence des phlegmons du plancher de la bouche, du *plancher total*, qui saillent à la fois dans la région sus-hyoïdienne médiane et sous la langue. L'incision intra-buccale, dans les cas de ce genre, lorsque l'infection générale menace, est insuffisante, et même nocive, car elle ouvre la voie aux liquides septiques intra-buccaux. Le mieux est de pratiquer l'*incision médiane sus-hyoïdienne*, qui permet de remonter jusqu'à la muqueuse et d'ouvrir largement et au point déclive tout le foyer. J'ai rapporté un certain nombre de cas : cette incision mento-hyoïdienne prévient, si elle est faite à temps, les complications phlegmoneuses diffuses.

Plaies de la trachée.

(*Traité de chirurgie d'urgence*, 6e édition, p. 165.)

J'ai eu l'occasion de suturer plusieurs plaies de la trachée, et j'ai cherché à préciser les indications, assez rares, sans doute, et la technique de ces interventions. Mon ancien interne, M. le Dr Lemarchal, a repris cette question dans une thèse fort intéressante (*Plaies par section du conduit laryngo-trachéal* (*plaies non chirurgicales*). (Thèse de Paris, 1910.)

Curabilité des traumatismes rachidiens.

(*Gazette des hôpitaux*, 1894, n° 64.)

Rapport sur une observation de M. Dejouany :
Des fractures du rachis cervical chez les plongeurs.

(*Bull. et Mém. de la Société de Chirurgie*, 1911, p. 1585.)

Dès 1894, je divisais ces traumatismes rachidiens en trois groupes, que voici : 1° il existe *à la fois* des *désordres médullaires graves* et une *déformation rachidienne* bien accusée; 2° il existe des désordres médullaires graves, *sans déformation rachidienne*; 3° il n'existe primitivement *ni désordres médullaires* de quelque importance, *ni déformation* du rachis. Je concluais que l'intervention opératoire n'était à conseiller que dans la première série de faits, lors de déformation rachidienne combinée à des accidents médullaires; c'est à cette règle que je me suis conformé dans les quelques laminectomies que j'ai pratiquées, depuis, pour fracture du rachis, et j'y revenais à propos de l'observation de M. Dejouany. Lorsque l'on constate des troubles paralytiques immédiats, très étendus et typiques, et que, d'autre part, l'examen vertébral ne révèle aucune déformation notable, c'est alors surtout qu'il convient de s'abstenir et d'attendre, car on a les plus grandes chances, une fois la laminectomie faite, de ne trouver qu'une moelle écrasée ou contuse, sur laquelle, en tout cas, on ne saurait agir utilement.

De plus, comme j'en donnais des exemples en 1894, on observe parfois, dans cette seconde variété de cas, des réparations et des guérisons fonctionnelles inespérées, les accidents primitifs relevant alors de certains mécanismes curables, en particulier de la compression par l'épanchement sanguin intra-rachidien.

Enfin je rappelais que, dans le 3e groupe de traumatismes, en l'absence de toute déformation et de tout désordre médullaire immédiats, on ne saurait, pourtant, compter en toute sécurité sur l'avenir, des accidents graves pouvant survenir à une date lointaine et dans des conditions inattendues.

THORAX

Des abcès sous-pectoraux.

(*Semaine médicale*, 7 décembre 1892.)

Ces abcès sont localisés au territoire du grand pectoral, et ne débordent pas l'aire du muscle; aussi se présentent-ils avec des contours nettement arrêtés et une proéminence particulière, et, bridés par le muscle, ils peuvent en imposer par la résistance et la dureté qu'ils conservent.

Ce sont des abcès chauds, adéno-phlegmons erratiques, sans adénopathie axillaire, ou suppurations en nappe diffuse, qui figurent un *phlegmon large* du thorax; ou des abcès froids, et, dans ce dernier groupe, rentrent toute une série de variétés originelles, que j'étudiais d'après des exemples personnels. A côté des abcès d'origine osseuse, d'autres procèdent de la lymphangite tuberculeuse, consécutive à la tuberculose du sommet du poumon et de la plèvre correspondante; d'autres, enfin, sont des abcès en bouton de chemise, dont la poche endo-thoracique est constituée par une caverne ou par une poche de pleurésie tuberculeuse, suppurée et enkystée.

Chez un malade de la Pitié, j'avais ouvert, de la sorte, une volumineuse collection sous-pectorale, et découvert, à la paroi, au niveau de l'extrémité interne du 2e espace, un trou béant, qui conduisait dans une cavité intra-thoracique occupant tout le tiers supérieur de la poitrine; cette cavité fut largement drainée, et le malade guérit complètement. Ce sont là, en réalité, des empyèmes de nécessité, mais d'une localisation particulière et qui, de ce fait même, revêtent des allures qui valent d'être connues.

A propos des plaies de poitrine.

(*Bull. et Mém. Soc. de chir.*, 1909, p. 571.)

Plaie de poitrine avec hémorragie grave. Thoracotomie immédiate; suture d'une plaie du poumon et d'une plaie du péricarde. Réunion sans drainage. Guérison.

(*Bull. et Mém. Soc. de chir.*, 1909, p. 519.)

A propos des plaies pénétrantes de poitrine.

(*Bull. et Mém. Soc. de chir.*, 1911, p. 564.)

Traitement des plaies de poitrine.

(3e *Congrès de la Société internationale de chirurgie*, septembre 1911.)

J'ai traité, comme tous les chirurgiens, un grand nombre de plaies de poitrine, par l'immobilisation immédiate, sans intervention, et j'en ai obtenu, en général, de bons résultats, tels même que ne les faisait pas prévoir la gravité des accidents primitifs; j'ai recommandé ce traitement traditionnel dans ma « Chirurgie d'urgence », en ne réservant à la thoracotomie d'emblée que certaines indications rares. Peu à peu, l'expérience de quelques faits, que je vais résumer, et l'étude des nombreux travaux qui ont paru sur cette question dans les dernières années, m'ont porté à étendre ces indications, et à suivre, prudemment, le mouvement qui s'accuse de plus en plus.

C'est dans cet esprit que j'ai pris la parole au cours des discussions qui se sont succédé à la Société de Chirurgie, et en septembre dernier, à la Société internationale de Chirurgie.

En 1909, je rapportais l'histoire d'un homme d'une trentaine d'années, qui avait été apporté dans mon service pour une plaie par balle de revolver de la moitié gauche du thorax; je ne vis pas de raison d'intervenir d'emblée. L'amélioration s'accentua d'abord, puis, au troisième jour, l'hémothorax s'accrut, la dyspnée reprit et devint angoissante : une ponction ramena un litre de sang liquide. Après une amélioration nouvelle, les accidents ne tardèrent pas à reparaître : bref, trois ponctions furent pratiquées. Finalement, au dix-septième jour, je pris le parti de faire une large thoracotomie, mais mon blessé succomba, avant même que l'opération fût commencée. N'ai-je pas eu tort de « m'abstenir », ajoutai-je, et n'eût-il pas mieux valu ouvrir délibérément le thorax, non point tout au début, à cette période indécise où l'on fait mal la part du shock et de l'hémorragie, mais lorsque les accidents initiaux « surajoutés » se furent dissipés, laissant une dyspnée persistante et un très volumineux épanchement, ou, du moins, à la première aggravation secondaire de cette dyspnée, et après la première ponction?

Cette même année, je présentais à la Société de Chirurgie une jeune femme de 28 ans, qui s'était frappée d'un violent coup de couteau dans la région précordiale, et avait été transportée, deux heures après, dans mon

service. J'intervins séance tenante, croyant, il est vrai, à une plaie du cœur : je rabattis un volet de Fontan et je découvris, après avoir évacué une quantité considérable de sang, une plaie du bord antérieur du poumon gauche, qui fut réunie. Le péricarde était aussi intéressé; j'agrandis l'ouverture, pour explorer le cœur, qui était indemne, et, après détersion, je refermai le péricarde. La plaie thoracique fut réunie sans drain, et la guérison fut très simple.

En 1911, je relatais un fait analogue : cette fois encore, il s'agissait d'un coup de couteau; j'intervins neuf heures après, en me guidant sur l'aggravation des accidents fonctionnels plutôt que sur la hauteur de l'hémothorax, fort difficile à préciser; je trouvai une plaie située en avant et en dehors du lobe supérieur. Elle fut réunie, et la blessée guérit complètement.

Je m'étais contenté d'une longue incision transversale dans l'espace correspondant à la plaie d'entrée, et cette voie m'avait suffi, grâce à un écartement suffisant des côtes limitrophes; c'est là, du reste, un fait aujourd'hui démontré, et je rappelais, au Congrès de Bruxelles, que ces thoracotomies ne supposent pas toujours la taille de volets plus ou moins complexes, et que toute la besogne peut se faire, assez souvent, par une simple incision intercostale, si l'on sait amarrer tout de suite et amener au dehors le poumon.

Je concluais aussi que, pour moi, la question était résolue, ou à peu près, pour les plaies par armes blanches, et que l'intervention immédiate, par la voie toute ouverte, était d'ordinaire le parti le meilleur.

Les conditions sont tout autres pour les plaies par balles; en pareil cas, il n'y a aucune corrélation entre la plaie pariétale et la plaie pulmonaire; cette dernière est presque toujours double; les deux orifices sont à rechercher, souvent avec beaucoup de difficultés. L'expérience acquise des guérisons fréquentes par l'abstention doit faire restreindre à certains cas donnés la thoracotomie, dans ces plaies par armes à feu; pour apprécier ces indications, il y a lieu, d'ailleurs, de tenir moins compte de la mensuration de l'hémothorax, souvent malaisée et imprécise, que de l'aggravation persistante des accidents fonctionnels et généraux.

C'est là une question « en évolution » ; les faits seuls, en se multipliant, permettront de la résoudre.

Empyème chronique fistuleux, traité et guéri par une résection très étendue de la moitié gauche du thorax.

(*Bull. et Mém. de la Soc. de chir.*, 1905, p. 732.)

Rapport sur une observation de M. Souligoux : Du traitement des pleurésies purulentes chroniques invétérées.

(*Bull. et Mém. Soc. de chir.*, 1905, p. 761.)

Je rappellerai, à propos des pleurésies purulentes, que, dès 1899, je

Fig. 4. — Empyème invétéré, traité et guéri par la résection successive de toutes les côtes, sauf la 1re et les 2 dernières, des cartilages aux apophyses transverses.

recommandais la pleurotomie *sous une côte réséquée* comme la méthode de choix, hormis les cas d'empyèmes récents et bénins (pneumocoques); je

suis toujours resté fidèle à cette pratique, et les critiques émises de divers côtés, dans ces derniers temps, me paraissent injustifiées; les conditions de la pleurotomie primitive, et du drainage bas placé, sont, du reste, la meilleure garantie contre les empyèmes chroniques fistuleux.

Pour ces empyèmes chroniques, les *résections successives*, en plusieurs séances, de la paroi thoracique, nous paraissent tout indiquées, et assurent, avec moins de dangers, le même résultat que les résections totales d'emblée : elles seront, du reste, combinées, autant qu'on le pourra, à la décortication pulmonaire de M. Delorme.

Chez une de nos opérées, toute la moitié gauche du thorax était occupée par une vaste poche fistuleuse en bas, à la hauteur du 8e espace, et qui remontait jusque sous l'omoplate, et l'état général était lamentable : j'opérai cette malade six fois, de 1899 à 1903, taillant à chaque reprise un grand lambeau, réséquant les côtes et la paroi, et décortiquant ce qui restait de poumon; j'ai finalement réséqué les 10e, 9e, 8e, 7e, 6e, 5e, 4e, 3e côtes, depuis leurs cartilages jusqu'aux apophyses transverses; la guérison est complète, et se maintient depuis, sans fistule; sur les deux tiers inférieurs du thorax, à gauche, la paroi affaissée est immédiatement adhérente au médiastin, et les battements du cœur s'y transmettent en la soulevant (fig. 4).

A propos de la chirurgie du poumon : Opérations de gangrène pulmonaire.

(*Bull. et Mém. de la Soc. de chir.*, 1897, p. 130)

De l'intervention dans la gangrène pulmonaire.

(*Bull. et Mém. de la Soc. de chir.*, 1903, p. 503.)

Rapport sur une observation de M. Sczcypiorski : gangrène en bloc du lobe pulmonaire supérieur gauche, consécutive à une pneumonie franche aiguë; crachats non fétides; résection costale; issue en masse du lobe gangréné; mort.

(*Bull. et Mém. de la Soc. de chir.*, 1903, p. 700.)

Traitement chirurgical précoce des collections liquides endo-pulmonaires non tuberculeuses.

(*Semaine médicale*, 28 juin 1905.)

Sphacèle du lobe supérieur du poumon droit consécutif à une pneumonie du sommet à forme adynamique; collection suppurée; incision; extraction en bloc du lobe sphacélé; guérison

(*Bull. et Mém. Soc. de chir.*, 1911, p. 747.)

La chambre pneumatique de Sauerbruch.

(*Semaine médicale*, 5 octobre 1904.)

Je réunis ces divers travaux de chirurgie pulmonaire, parce qu'ils correspondent, eux aussi, suivant leur date, aux étapes successives d'une évolution.

Les deux premières interventions pour *gangrène pulmonaire*, que je rapportais à la Société de Chirurgie, en 1897, avaient été pratiquées sur des malades de M. le Dr Fernet, et le foyer n'avait été localisé que d'après les données d'exploration clinique (percussion, auscultation), alors seules en usage. Pourtant, dans l'un des cas, la cavité gangréneuse avait pu être découverte et drainée; mais, dans l'autre, l'autopsie montra que l'erreur avait été complète. (Les deux faits ont, du reste, été cités par M. Fernet dans une leçon sur les localisations pulmonaires, *Semaine médicale*, 1896, p. 185). C'était l'époque où l'on discutait les avantages du décollement pleuro-pariétal, pour retrouver, sans ouvrir d'emblée la plèvre, les zones d'induration suspectes. Je signalais, dans mes conclusions, combien la besogne chirurgicale serait simplifiée, si le médecin, par les procédés anciens d'exploration ou *par l'application des rayons de Röntgen*, pouvait déterminer par avance, avec précision et, au moins, dans les limites d'une zone étroite, la topographie du foyer gangréneux.

En 1903, je rapportais 6 nouveaux cas de gangrène pulmonaire opérée; un des trois malades guéris était un étudiant en médecine, sur lequel j'étais intervenu dans les conditions les plus lamentables. Chez lui, l'examen radioscopique n'avait rien donné; mon collègue Le Gendre avait cependant cru pouvoir localiser le foyer au pourtour de la pointe de l'omoplate. Je relevai, à ce niveau, un lambeau convexe en bas, je réséquai deux côtes, et, à travers une plèvre épaisse et adhérente, je pénétrai dans le poumon : à cinq centimètres de profondeur, j'ouvris une cavité gangréneuse, qui fut drainée. La guérison a été longue, mais complète, et mon opéré est aujourd'hui un confrère fort actif et d'une santé florissante.

A ce propos, je reprenais l'étude de la question, et je notais, tout d'abord, qu'un nombre relativement élevé de gangrènes pulmonaires sont susceptibles de guérir seules, par les moyens médicaux. Il y a d'autre part, en général, une première période d'indécision où manquent les signes *de foyer* : la gangrène existe bien, les accidents en témoignent, mais le siège ne peut en être déterminé que sous la réserve d'une approximation très large et très vague. Toute opération tentée à ce stade diffus — ou confus — court les plus grands risques de devenir une opération mauvaise, nuisible; sans doute, on creuse sans peine, avec le doigt, de longs tunnels dans le tissu pulmonaire, mais le parenchyme saigne, et ces longs canaux deviennent de grandes surfaces d'inoculation; de plus, toutes les interventions complexes, où l'on est forcé de tourner et d'incliner le malade et d'agir longuement sur le poumon, exposent à un autre danger : l'infection massive de l'autre poumon par le liquide gangréneux, refoulé dans la trachée et jusque dans la bronche opposée. Enfin, à la période imprécise dont nous parlons, les opérations ont encore le désavantage de conduire d'ordinaire en plèvre libre; et, bien qu'on puisse, après la pleurotomie exploratrice, saisir et amener le poumon à la paroi, avant d'ouvrir le foyer, il n'en reste pas moins que l'infection pleurale est un gros danger, et que, si l'on est forcé d'ouvrir d'emblée et largement la cavité pleurale, on aura beaucoup de peine à la protéger efficacement dans la suite de l'intervention.

Il vaut donc mieux attendre que l'on soit en état de préciser une localisation suffisante, par les signes stéthoscopiques, bien interprétés, et complétés par la radioscopie. On ne saurait compter, d'ailleurs, sur une précision mathématique. C'est une zone qu'il faut découvrir, et pour cela, il faut faire une thoracotomie très large, relever un lambeau, et réséquer deux ou trois côtes sur une longueur suffisante.

L'expérience ultérieure m'a paru montrer que ces conclusions n'avaient rien perdu de leur valeur.

Je revenais encore, en 1905, sur la part qu'il convient de faire à la radioscopie dans le diagnostic de localisation des collections liquides endo-pulmonaires : elle n'acquiert toute sa valeur, écrivais-je, que par la comparaison de ses résultats avec ceux de l'examen clinique, et par l'interprétation raisonnée des uns et des autres; je relatais, en exemple, toute une série d'opérations d'abcès pulmonaires ou de pleurésies suppurées interlobaires.

Ces réserves légitimes ne sont point de nature à réduire l'importance capitale de l'examen radioscopique, et des services qu'il nous rend à

l'heure présente. En mai dernier, je présentais à la Société de Chirurgie un homme de 43 ans auquel j'avais extirpé, en bloc, tout le lobe supérieur du poumon droit, sphacélé. Les signes stéthoscopiques étaient localisés en avant, dans la fosse sous-claviculaire, mais ce fut par l'aisselle que, d'après l'exploration radioscopique, M. Béclère me conseilla d'intervenir : je réséquai, dans l'aisselle, la 4e côte, j'incisai une plèvre épaissie, et je tombai dans une cavité, du volume du poing, d'où je ramenai, aux tampons, un peu de pus épais, et un volumineux bloc pulmonaire, grisâtre et flétri (fig. 5). Il dégageait une odeur fade, mais nullement l'odeur nauséabonde des gangrènes anaérobiques ordinaires; c'était un sphacèle en bloc, post-pneumonique. Au bout de cinq semaines, la cicatrisation était complète. J'avais rapporté, huit ans avant un cas analogue de M. le Dr Sczcypiorski : le lobe supérieur, sphacélé et détaché en masse, n'avait été éliminé, il est vrai, que cinq jours après la thoracotomie, au cours d'un pansement.

Fig. 5. — Lobe supérieur du poumon, sphacélé, extrait en bloc par thoracotomie.

Pour les *kystes hydatiques*, en particulier, la radioscopie est nettement démonstrative; j'ai pu m'en convaincre dans 3 cas opérés. Le premier, qui date de 1903, avait trait à un kyste énorme du poumon gauche, qui remplissait les deux tiers inférieurs du thorax (fig. 6), chez un jeune homme de 25 ans. Je l'opérai : après résection de la 4e côte, j'aperçus à travers la plèvre une poche grisâtre très tendue, qui, du reste, n'était pas adhérente; la plèvre fut incisée, et la poche fixée à la paroi, en haut et en bas, ouverte, vidée et drainée. La guérison eut lieu sans incident. Il n'en reste pas moins que ces longues attentes exposent singulièrement au danger de la rupture du kyste dans la cavité pleurale, avec toutes les graves conséquences qu'elle entraîne.

J'insistais donc, à ce propos, sur la nécessité de l'intervention précoce, et cela, pour toutes les collections liquides endo-pulmonaires.

Quant à la vomique, si elle peut être curatrice, encore ne conviendrait-il pas de l'attendre trop longtemps : au bout de trois ou quatre semaines, si les accidents généraux se poursuivent et s'aggravent, l'expectation deviendrait singulièrement dangereuse. Non seulement on court le risque de laisser l'infection générale devenir irrémédiable, mais encore l'abcès, au lieu de se

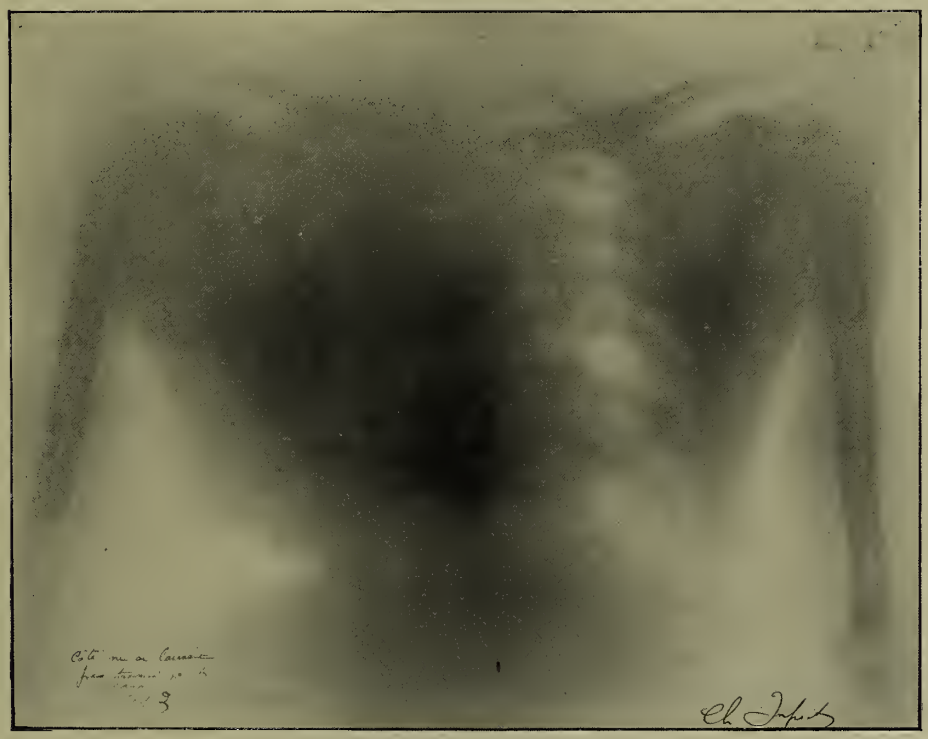

Fig. 6. — Énorme kyste hydatique du poumon gauche.

vider par la bronche, peut se rompre dans la plèvre, et nous citons un exemple de cette inondation pleurale secondaire.

Il convient de reconnaître, d'ailleurs, que les incertitudes de la technique opératoire ont pu être invoquées pour expliquer les retards à intervenir. C'est ici que se présente la question de l'emploi des appareils d'hypopression extra-thoracique ou d'hyperpression endo-pulmonaire. En 1904, à la Clinique de von Mickulicz, à Breslau, j'avais vu fonctionner la chambre de Sauerbruch, et je la décrivis à mon retour. Je ne me suis jamais servi encore des appareils, à tort peut-être, à regret certainement ; j'estime pourtant que,

même dans ces conditions, on réussit encore — en dehors même des cas de pneumotomies simples où le foyer est superficiel et adhérent — à faire de bonnes opérations grâce à la manœuvre de l'extériorisation immédiate du poumon, par l'incision pleurale, et à l'exploration directe du parenchyme; grâce à la possibilité de pénétrer dans le tissu pulmonaire et d'y faire un tunnel, à la recherche d'un foyer profond. Le pneumothorax ne doit plus être un épouvantail.

L'opération de Freund dans l'emphysème pulmonaire.

(*Semaine médicale*, 6 novembre 1907.)

A propos du traitement chirurgical des anévrismes de l'aorte.

(*Bull. et Mém. Soc. de chir.*, 1911, p. 851.)

J'ai décrit l'opération de Freund, en 1907, elle semblait alors fort peu connue en France, et, d'ailleurs, les impressions que je recueillis, de divers côtés, après la publication de mon article, témoignaient d'un scepticisme quasi irréductible. Les choses ont changé, depuis.

Qu'il me soit permis de noter, qu'après avoir exposé les lésions cartilagineuses indiquées par Freund, dès 1858, la technique de l'excision libératrice des cartilages, et analysé les observations alors connues et leurs résultats, je présentais seulement l'opération nouvelle comme « une ressource thérapeutique à connaître, et une voie ouverte qu'on aurait tort de ne pas explorer » et je ne la tenais pour rationnelle que devant les volumineux thorax, dilatés et rigides, en tonneau.

Je n'eus l'occasion de pratiquer moi-même l'opération que le 30 avril 1909. Le fait est relaté dans la thèse de mon ancien interne, M. le Dr Roux-Berger, (*Les emphysèmes pulmonaires par thorax dilaté et rigide d'origine cartilagineuse*, 1911).

En 1907, j'avais eu recours à la chondrectomie libératrice pour un anévrisme de l'aorte qui comprimait la trachée et provoquait une dyspnée croissante, des plus pénibles : opération toute palliative, qui avait, du reste, rempli son but.

ABDOMEN

Le météorisme d'emblée dans les contusions de l'abdomen.

(*Semaine médicale*, 30 octobre 1907.)

Un météorisme considérable, survenant deux ou trois heures après une contusion de l'abdomen, ne témoigne pas d'une rupture viscérale ni d'une hémorragie interne, et, s'il ne s'accompagne pas d'autres accidents, il ne crée, en général, par lui-même, aucune indication d'urgence. Aux faits signalés par M. Heineke, nous ajoutons deux cas personnels, démonstratifs : dans l'un d'eux, le météorisme était de dimension tout à fait anormale, et la laparotomie, pratiquée au 3e jour, ne révéla aucune lésion intra-abdominale; le blessé guérit.

Plaie du foie trans-diaphragmatique par arme à feu. Thoracotomie et laparotomie combinées. Suture du foie. Guérison.

(*Bull. et Mém. Soc. de chir.*, 1903, p. 875.)

Rapport sur deux observations de M. Proust et de M. Michon : Plaies par balles de l'espace de Traube.

(*Bull. et Mém. Soc. de chir.*, 1909, p. 332.)

Ces plaies thoraco-abdominales soulèvent une importante question de pratique : celle de la voie à suivre, pour réaliser l'exploration intra-abdominale et, s'il y a lieu, traiter les lésions du foie, de la rate, de l'estomac. La voie haute, transpleurale, est insuffisante dans certains cas, comme le démontre notre observation : l'orifice d'entrée occupait le 8e espace droit; à ce niveau, je fis sauter deux cartilages costaux, et je pénétrai, en suivant le trajet, dans la plèvre, qui contenait une notable quantité de sang; mais à la surface du diaphragme, on ne voyait pas d'orifice net. La laparotomie fut alors pratiquée, sur le bord du droit, puis le rebord cartilagineux du thorax et le diaphragme, sur une petite étendue, sectionnés de bas en haut

et d'avant en arrière : on obtint, de la sorte, deux volets latéraux, qui, rétractés, donnèrent accès sur la face convexe du foie, sur la plaie hépatique et sur celle du diaphragme. Elles furent suturées l'une et l'autre.

Cette section verticale du rebord costal, avec entamure du diaphragme, assure beaucoup de jour, et, combinée à l'abaissement du foie, permet d'aborder la partie toute postérieure de l'organe.

Il est souvent mieux, quoi qu'on en ait dit, de se borner à une exploration sommaire de la plaie thoracique, et, tout de suite, de recourir à la laparotomie sus-ombilicale. L'incision haute, thoracique, peut être utile dans les plaies par armes blanches, dans les plaies larges qui s'accompagnent d'une lésion étendue du diaphragme, et parfois d'une lésion intra-pleurale de l'épiploon, de l'estomac ou de l'intestin; elle a même permis, dans un certain nombre de cas, de suturer des perforations gastriques ou des plaies du foie; mais, lors des plaies par balles, dont le trajet est étroit et souvent fort malaisé à reconnaître, la laparotomie fournit, en général, le meilleur accès, surtout lors des coups de feu de l'hypocondre gauche.

En ce qui concerne les autres traumatismes de l'abdomen, je me permettrai de renvoyer à ma « Chirurgie d'urgence »; je rappellerai seulement l'intéressante observation de mon ancien interne, M. Sourdat, qui, opérant avec moi un blessé de l'abdomen (balle de revolver), découvrit 12 perforations de l'intestin grêle, en sutura 6, réséqua le segment intestinal sur lequel portaient les 6 autres, réunit les deux bouts par anastomose latérale, et guérit son malade (Sourdat, *Les perforations multiples de l'intestin par plaies d'armes à feu*, *Revue de chirurgie*, décembre 1908).

Abcès gazeux sous-phréniques.

(*Bull. et Mém. Soc. de chir.*, 1897, p. 463.)

Les suppurations de la zone sous-phrénique.

(*Semaine médicale*, 26 mars 1902.)

Abcès gazeux sous-phrénique.

(*Bull. et Mém. Soc. de chir.*, 1902, p. 580.)

Les abcès de la zone sous-phrénique peuvent se répartir en trois variétés : les abcès *non gazeux*; les abcès *gazeux*; les abcès *rétro-péritonéaux*. Ils

reconnai-sent deux types « topographiques », suivant qu'ils sont postéro-supérieurs, profonds, inclus sous le diaphragme, ou antéro-inférieurs, et se dessinent plus ou moins nettement en avant sous le rebord costal ou à l'épigastre. D'après un certain nombre d'observations personnelles nous étudions leur diagnostic et leurs voies d'accès.

Les abcès gazeux représentent un type tout spécial de ces suppurations : ils font le plus souvent relief à la région épigastrique (fig. 7), et ce relief, complètement sonore, lorsque le malade est couché, devient mat à sa partie inférieure, dans la position assise (fig. 8); c'est là un signe de première valeur, qui nous a permis de faire le diagnostic — inattendu — dans un cas plus récent. Nous avons opéré cinq abcès de ce genre : le pronostic

Fig. 7. — Abcès gazeux sous-phrénique; *bosse épigastrique.*

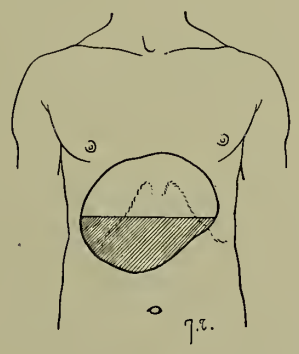

Fig. 8. — Abcès gazeux sous-phrénique; zone sonore en haut, zone mate en bas, *sur le malade assis.*

dépend surtout du caractère de la perforation gastrique ou duodénale, qu'on ne peut que très rarement découvrir et suturer, et qui, d'autre part, est quelquefois très large ou multiple.

Quant aux abcès rétro-péritonéaux, ils procèdent d'ordinaire du phlegmon périnéphritique ou de l'appendicite, et doivent être abordés par la voie postérieure, suivant un procédé que nous figurons.

Les kystes hématiques de la rate et la région splénique.

(*Congrès français de chirurgie*, 1901.)

A propos des ruptures traumatiques de la rate.

(*Bull. et Mém. Soc. de chir.*, 1901, p. 233.)

A propos des hématomes sous-phréniques.

(*Bull. et Mém. Soc. de chir.*, 1912, p. 205.)

Les hématomes sous-phréniques ont été l'objet d'une discussion récente à la Société de Chirurgie, et comme l'a fait remarquer M. Quenu, ils sont loin d'être toujours d'origine splénique. J'en avais publié un premier cas, en 1901, sous le nom de kyste hématique de la rate; les accidents avaient débuté trois ans après un traumatisme, qui n'avait, du reste, laissé aucune trace apparente et un souvenir un peu confus; d'une façon tout imprévue, une crise aiguë avait éclaté dans les derniers temps, et fait penser à la péritonite, puis à la pleurésie diaphragmatique. Une grosse voussure était apparue dans l'hypocondre gauche et se prolongeait à l'épigastre et dans la région lombaire. J'incisai en bas et en arrière, et j'ouvris une énorme poche à contenu hématique, mêlé de grumeaux, et tapissée de plaques noirâtres et friables. Après drainage, la malade guérit lentement : elle est restée guérie.

En rapprochant de ce cas étrange un certain nombre d'autres faits, j'avais cru pouvoir conclure à l'origine splénique de ces hématomes, qu'il s'agît de ruptures intra-capsulaires de la rate, ou de fissures spléniques.

Quelques mois après, je rapportais une autre observation du même genre : cette fois, le traumatisme datait de douze jours, il avait été fort net, et le blessé avait été violemment heurté à l'hypocondre gauche dans une chute. Après deux jours de repos, il avait repris son travail, et dix jours après seulement, il se présentait à l'hôpital avec des accidents péritonitiques. On trouva une grosse poche tendue dans l'hypocondre gauche et le flanc : je l'incisai et vidai une énorme collection sanguine enkystée. La guérison suivit.

Chez ces deux opérés, je n'ai pas vu la rate, et, par conséquent, je défendrai sans énergie, comme je l'ai dit à la Société de Chirurgie, mon interprétation de 1901; pourtant, je la crois vraisemblable, dans un certain nombre de cas, si elle ne doit nullement être tenue pour exclusive.

D'ailleurs, en pareilles conditions, l'ouverture pure et simple, et le drainage de la poche, représentent la pratique de choix, et l'on doit s'abstenir de toute curiosité intempestive sur l'origine de l'hémorragie, puisque, aussi bien, l'hémostase est faite et l'hématome constitué.

Trois cas de cholécystectomie.

(*Académie de médecine*, 24 novembre 1895.)

Contribution à l'étude des indications de la cholécystotomie et de la cholécystectomie dans les lithiases vésiculaires.

(*Revue de Chirurgie*, septembre 1896, n° 9, p. 645.)

Cholécystotomie par voie lombaire.

(*Bull. et Mém. Soc. de Chir.*, 1898, p. 185.)

Valeurs et indications de l'intervention chirurgicale dans la lithiase vésiculaire.

(*Semaine médicale*, 19 novembre 1902.)

Le diagnostic des cholécystites suppurées.

(*Semaine médicale*, 22 novembre 1911.)

Les cholécystites typhoïdiques suraiguës.

(*Semaine médicale*, 27 juin 1906.)

Cholécystite et angiocholite infectieuses à coli-bacille. Cholécystotomie. Guérison.

(*Bull. et Mém. Soc. de chir.*, 1897. p. 217.)

Angio-cholécystite infectieuse, guérie par le drainage du canal hépatique (en collaboration avec le Dr Siredey).

(*Société médicale des Hôpitaux*, 18 mars 1910.)

Sur un cas de cholédocotomie.

(*Bull. et Mém., Soc. de chir.*, 1897, p. 701.)

Des indications de l'intervention chirurgicale dans les ictères chroniques.

(*Gazette des Hôpitaux*, 15 janvier 1898.)

Des occlusions du canal cholédoque par pancréatite chronique et par adhérences.

(*Congrès français de chirurgie*, 1905.)

Cholédocotomie.

(*Bull. et Mém. Soc. de chir.*, 1898, p. 656.)

Rapport sur une observation de M. Sierra, de Santiago : Calculs du cholédoque et de la vésicule biliaire.

(*Bull. et Mém. Soc. de chir.*, 1900, p. 895.)

Le drainage du canal hépatique.

(*Bull. et Mém. Soc. de chir.*, 1904, p. 486.)

Le drainage des voies biliaires.

(*Bull. et Mém. Soc. de chir.*, 1906, p. 150.)

Rapport sur un travail de M. Brin, d'Angers : le drainage des voies biliaires principales avec cholécystectomie.

(*Bull. et Mém. Soc. de chir.*, 1907, p. 655.)

Chirurgie du cholédoque et de l'hépatique.

(*Congrès français de chirurgie*, 1908.)

De l'hépato-cholangio-entérostomie.

(*Semaine médicale*, 17 mars 1909.)

Les indications et la technique des anastomoses bilio-intestinales.

(*Semaine médicale*, 25 janvier 1911.)

Le temps est loin, où l'on pouvait se croire autorisé à présenter à l'Académie de Médecine trois cas de cholécystectomie et à la Société de chirurgie un cas de cholédocotomie : la chirurgie biliaire était alors à ses débuts et tous les documents nouveaux valaient, sans doute, d'être recueillis. Elle s'est singulièrement développée, depuis dix-sept ans, et l'ordre dans lequel j'ai rangé ces différents travaux correspond aux diverses questions qui ont été successivement soulevées : les indications respectives de la *cholécystotomie* et de la *cholécystectomie dans la lithiase vésiculaire*; la *cholécystectomie combinée au drainage du canal hépatique*; les *infections* de la vésicule et des canaux biliaires et leur traitement par le *drainage*, *vésiculaire* ou *hépatique*; les *occlusions* d'origine diverse du *canal cholédoque* et leur traitement; les *anastomoses biliaires*, lors d'occlusion irrémédiable du canal biliaire commun.

Les avantages respectifs de la cholécystostomie et de la cholécystectomie, dans la lithiase vésiculaire, ont fourni matière à de nombreuses discussions qu'il serait inutile de reprendre : je rappellerai seulement, pour ma part, que, tout en ayant pratiqué de bonne heure et avec une prédilection marquée la cholécystectomie, j'insistais, dès 1896, sur l'insuffisance de l'ablation, sans drainage, lors d'infection des voies biliaires, et j'ajoutais qu'à toutes les époques de la maladie calculeuse, l'infection est le facteur principal des accidents, l'élément capital du pronostic.

L'action directe sur les gros canaux sous-hépatiques n'étant pas encore utilisée, c'était par la vésicule que le drainage devait être pratiqué, et, me basant sur mes faits personnels, je précisais les avantages de la cholécystostomie, qui « réalise un drainage prolongé de la vésicule, et, jusqu'à un certain point, de tout le système canaliculé de la bile, et permet l'évacuation secondaire des calculs et la dérivation de la bile infectée ».

J'y revenais, en 1902, sur de nouvelles observations, et je cherchais à établir, d'autre part, que, dans certaines lithiases vésiculaires, lors d'*hydrops vesicularis* avec calcul enclavé du col, lors de réplétion calculeuse totale de la vésicule, lors de cholécystite calculeuse chronique avec oblitération du cystique, le processus peut être suffisamment cantonné et circonscrit, pour que la cholécystectomie soit le meilleur parti à prendre; on devrait toutefois, pour peu que les grosses voies soient suspectes, la combiner au drainage du canal hépatique.

Je ne connaissais guère cet *Hepatikus-drainage* que par les publications de M. Kehr. En 1903, j'allai le voir opérer, à Halberstadt, et, à mon retour, j'utilisai son procédé de drainage du canal hépatique, combiné à la cholécystectomie. Je présentais 3 observations de ce genre, à la Société de

Chirurgie, l'année suivante (1904), en décrivant la technique à suivre et les indications. M. Terrier adopta ce mode opératoire, et le défendit, avec sa grande autorité, sous le nom d'opération de Kehr.

Ce drainage direct du canal biliaire commun, avec un tube de caoutchouc formant siphon, réalise une dérivation complète et continue de la bile infectée et des petites concrétions calculeuses intra-hépatiques; il nous donne le moyen, dans les lithiases anciennes, étendues à la vésicule et aux canaux, de mener à bien toute la besogne, en supprimant la vésicule et le canal cystique et en traitant l'angiocholite. Il est devenu, à l'heure actuelle, de pratique courante, et les résultats en sont très heureux. J'en ai rapporté 3 nouveaux cas personnels en 1906, 3 autres en 1907; un cas a servi de point de départ à la thèse de mon ancien interne, le regretté Dr Guénot. (*Le drainage temporaire des voies biliaires dans la lithiase biliaire*. 1905); au Congrès de Chirurgie de 1908, sur 21 cholédocotomies pour calcul, j'en comptais 12 avec drainage de l'hépatique et cholécystectomie.

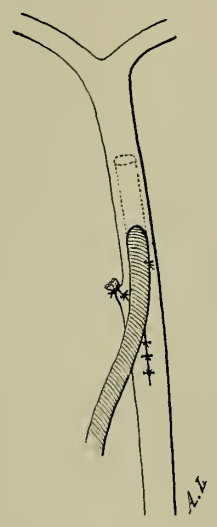

Fig. 9. — Drainage du canal hépatique. Suture du cholédoque, au-dessous. Ablation de la vésicule et du canal cystique (demi-schématique).

L'incision onduleuse de Kehr, qui donne un jour considérable sur le pédicule hépatique, s'applique parfaitement à ces interventions; je la recommandais en 1904, et l'ai presque toujours utilisée depuis.

Pour être réellement efficace, le drainage du canal hépatique ne devrait pas être de durée trop brève : en fixant le tube, par un point de catgut, à l'une des lèvres de l'incision du canal (fig. 9), en le fixant, de plus à la peau, en disposant autour de lui une ou deux lamelles de gaze, qu'on ne retire pas trop tôt, on prévient les « chutes » prématurées, et le drainage « direct » peut être poursuivi 2 ou 3 semaines.

Si ce drainage hépatique avec cholécystectomie représente un progrès dans la cure opératoire des lithiases anciennes et généralisées, il ne saurait, d'ailleurs, passer pour une méthode unique et d'application constante. Pour ma part, avec 21 cholédocotomies, dont 12 suivant la pratique de Kehr, je comptais 26 cholécystectomies isolées, et 41 cholécystostomies (1908). Les résultats défectueux ou incomplets de la cholécystostomie, tels que nous les relevions assez souvent, il y a quelques années, tenaient à ce fait que les opérations étaient appliquées à des lithiases trop avancées ou compliquées d'infection chronique des voies biliaires.

Il arrive aussi que le drainage direct du canal biliaire commun soit impraticable, par suite d'une étroitesse particulière de ce conduit, ou d'un rétrécissement acquis et dû à la cholédocite chronique calculeuse; j'ai relaté un cas de ce genre au Congrès de Chirurgie de 1908.

Cette pratique du drainage direct du canal est devenue classique, à la suite des cholédocotomies; nous avions tenté la suture, dans nos deux premières cholédocotomies pour calcul, avec un succès fort incomplet, du reste, et, dès 1898, nous nous rangions à la pratique défendue par M. Quenu, en faisant ressortir les difficultés, les dangers et l'inutilité de cette réunion.

A côté de ces occlusions calculeuses, nécessitant la cholédocotomie, et de l'occlusion cancéreuse, si fréquente, il y a, du reste, d'autres variétés originelles, par pancréatite chronique, par adhérences; j'en ai rapporté des exemples, en particulier, un cas d'ictère chronique invétéré, où le canal cholédoque, inclus dans une gangue adhérentielle épaisse, fut d'abord cathétérisé de bas en haut, par le duodénum, et, nulle concrétion, nul obstacle n'étant découverts, fut libéré laborieusement des brides qui l'enserraient. La guérison suivit.

En dehors de ces occlusions par calculs ou par adhérences, les autres types commandent les anastomoses biliaires, sur lesquelles je vais revenir; mais, avant cela, je voudrais signaler les autres applications du drainage biliaire, par la vésicule ou par l'hépatique.

Le drainage trouve encore à s'exercer : dans les infections vésiculaires, non calculeuses ou para-calculeuses si l'on peut ainsi dire; dans les infections diffuses de la vésicule et des canaux, *angio-cholécystites*.

J'ai rapporté, en 1906, un cas de cholécystite suppurée, survenue au déclin d'une fièvre typhoïde, et que j'opérai dans des conditions particulièrement alarmantes : la vésicule était énorme et pleine de pus, et, tout au fond, je trouvai cinq gros calculs. La cholécystostomie fut suivie d'une guérison qui se maintient depuis. J'esquissais, à cette occasion, l'histoire des cholécystites typhiques. J'ai repris, tout dernièrement, l'étude des cholécystites suppurées, mais à un tout autre point de vue; j'insistais d'abord sur le diagnostic difficile de certaines d'entre elles, cholécystites calculeuses, en réalité, mais survenues au cours d'une *lithiase latente* et revêtant les allures de l'appendicite (ainsi était-il dans le cas représenté figure 10, où la vésicule était remplie aux deux tiers par un énorme calcul); puis j'appelais l'attention sur les *cholécystites suppurées néoplasiques*, ou, pour mieux dire, sur les cas, où la vésicule calculeuse, dégénérée, se dénonce inopinément par des accidents aigus et le développement d'une suppuration cholécystique ou

péricholécystique : trois faits des mieux caractérisés me servaient d'exemples; chez un autre malade, la cholécystite suppurée était associée à un néoplasme du foie, sans que la paroi vésiculaire elle-même fût intéressée, et la cholécystite avait été aussi l'accident révélateur du cancer hépatique.

Dans ces conditions, la cholécystectomie d'emblée sera souvent l'opération de choix, si le processus néoplasique est encore limité au territoire vésiculaire; dans les autres types de cholécystites suppurées, si l'ablation totale est parfois pratiquée avec un excellent résultat et coupe court à l'infection, l'opération en deux temps, cholécystostomie d'abord, et cholécystectomie

Fig. 10. — Cholécystite suppurée, avec énorme calcul remplissant les deux tiers de la vésicule.

Fig. 11. Cholécystite hémorragique.

secondaire, est, en général, plus sage. Enfin je relatais, dans le même travail, un fait de *cholécystite hémorragique* (fig. 11).

Le drainage vésiculaire suffit encore, quelquefois, dans les *angio-cholécystites infectieuses*; j'en ai rapporté un cas en 1897 : c'était une des premières guérisons obtenues par le drainage biliaire dans l'angio-cholécystite aiguë non calculeuse. Il s'agissait d'une infection coli-bacillaire, où le malade, un jeune homme de 25 ans, était dans un état septicémique des plus graves, lorsque la cholécystostomie fut pratiquée. Il guérit complètement. Toutefois, le drainage du canal hépatique doit passer pour l'opération d'élection en pareil cas; j'y ai eu recours chez une malade de M. le Dr Siredey, que j'opérai dans un état presque désespéré (fièvre à 40 degrés, pouls à 140,

ictère foncé, généralisé, agitation, délire); je trouvai une vésicule toute petite, contenant 4 calculs, et, le canal hépatique ouvert, je m'assurai par le drainage qu'il ne recélait aucune concrétion : il fut drainé; tous les accidents tombèrent, et la malade est aujourd'hui très florissante.

C'est encore le drainage de la bile qu'il convient de réaliser, dans les obstructions ou occlusions irrémédiables du cholédoque. Pour l'obstruction calculeuse, l'éventualité est exceptionnelle aujourd'hui, et l'on se trouve presque toujours en présence de l'occlusion par cancer (tête du pancréas, voies biliaires) ou par pancréatite chronique. Le type de ces anastomoses bilio-intestinales, c'est évidemment la cholécystentérostomie, ou encore la cholécysto-gastrostomie, employée couramment par M. Kehr, et à laquelle je me suis, depuis quelques années, rattaché : elle est simple, en effet, d'exécution facile, n'expose pas à l'infection ascendante d'origine intestinale, et, d'autre part, ne provoque aucune réaction du côté de l'estomac. Si la vésicule a été extirpée dans une intervention première, ou qu'elle soit inutilisable (rétraction, oblitération du canal cystique), c'est aux anastomoses intestinales — ou gastriques — des gros canaux hépatique ou cholédoque, qu'il y a lieu de penser. En 1896, pour une occlusion cancéreuse dans laquelle la cholécystentérostomie était impraticable, j'avais fait la *cholédocho-duodénostomie* (*Bull. et Mém. de la Société de Chirurgie*, 1906, p. 151); c'était, je pense, un des premiers cas.

Enfin, lorsque la vésicule manque et que le canal biliaire commun est, lui aussi, inutilisable, il ne resterait qu'une seule ressource, assez précaire, je crois : l'hépato-cholangio-entérostomie ou opération de Marcel Baudoin. Je l'ai pratiquée en 1909, comme ultime recours, chez une malade, à laquelle j'avais extirpé la vésicule calculeuse trois ans auparavant et dont le canal hépatique et cholédoque était à peu près oblitéré : je n'ai rien obtenu, et en comparant cette sixième hépato-cholangio-entérostomie aux cinq cas antérieurement publiés, j'arrivais à des conclusions assez pessimistes, une seule intervention, celle de M. Garré (pour une sténose cicatricielle traumatique du cholédoque) ayant été suivie d'un résultat heureux et durable.

Sur la cholécystotomie dans la cirrhose hypertrophique.

(*Bull. et Mém. Soc. de chir.*, 1900, p. 1071.)

Chirurgie des grosses ascites.

(*Semaine médicale*, 25 mars 1905.)

Traitement opératoire de la cirrhose hépatique.
(*Congrès français de chirurgie*, 1904.)

Kyste hydatique du foie opéré par la méthode de Delbet. Accidents d'intoxication hydatique.
(*Bull. et Mém. Soc. de chir.*, 1902, p. 648.)

Diagnostic des kystes hydatiques du foie par la réaction de fixation (en collaboration avec M. Parvu.)
(*Bull. et Mém. Soc. de chir.*, 1909, p. 403 et 425.)

Nouveaux documents sur la réaction de fixation dans les kystes hydatiques. (Id.)
(*Bull. et Mém. Soc. de chir.*, 1909, p. 850.)

A propos du traitement des kystes hydatiques du foie.
(*Bull. et Mém. Soc. de chir.*, 1909, p. 1135 et 1220.)

Difficultés et ressources du diagnostic de certains kystes hydatiques suppurés du foie.
(*Semaine médicale*, 22 mars 1911.)

Les premiers de ces travaux sont des contributions à la question, si incertaine encore, du traitement chirurgical des cirrhoses non calculeuses, autrement dit de la cholécystostomie et de l'omentopexie, appliquées à telle ou telle variété.

Nous rapportons deux cas de cirrhose hypertrophique biliaire, où la cholécystostomie fut suivie d'une amélioration frappante de l'état général, et d'une sédation durable des accidents locaux. De là, à parler de guérison vraie, il y a fort loin, sans doute ; mais l'efficacité du drainage biliaire étant aujourd'hui dûment établie, dans les infections aiguës des voies hépatiques, on conçoit aisément qu'on puisse attendre quelques résultats du même drainage, dans les infections chroniques, dans les processus cirrhotiques, au moins à certains stades de leur évolution.

Quant à l'*omentopexie*, elle répond à une autre conception, toute mécanique, en réalité, et l'on ne saurait dire qu'elle n'ait eu, à un certain moment, une singulière fortune, peut-être imméritée. En 1893, j'en publiais 3 premiers faits, dont un seul pouvait être tenu pour un succès durable, mais il s'agissait d'un jeune homme de vingt-deux ans, et d'une spléno-

hépatomégalie de nature douteuse, probablement syphilitique; depuis, je l'ai pratiquée 5 fois, trop souvent, il faut le dire, chez des cirrhotiques cachectisés et à une période beaucoup trop avancée.

Quoi qu'il en soit, on ne saurait oublier que l'opération de Talma n'est pas un traitement de la cirrhose atrophique, et qu'elle n'a d'autre but que de créer une dérivation artificielle à la circulation porte. Or, nous savons quelle est l'abondance et la multiplicité des voies normales de dérivation porto-cave : en dehors même des confluents anatomiques bien connus, péricardiaque, péri-anal, etc., les veines mésaraïques communiquent toujours, par de nombreux troncules, avec les veines de la capsule adipeuse et du rein et le riche réseau veineux du péritoine pariétal sert partout d'intermédiaire entre les radicules portes, et les origines du système cave; au cours de nos injections, qui seront rappelées plus loin (V. *Travaux d'Anatomie*), nous avons pu nous rendre compte de l'importance et de la constance de ces dérivations « anonymes ». Si l'on réfléchit à ce vaste développement des voies de sûreté naturelles, on peut se demander quelle est, assez souvent, la valeur effective réelle des anastomoses artificielles; d'autre part, l'épiploon, ratatiné, inextensible, déjà adhérent, ne semble pas toujours en état de fournir un vaste champ aux néoformations anastomotiques, après fixation pariétale.

Ce serait donc une illusion que de trop attendre de l'omentopexie, et l'on fera bien de la combiner, dans la mesure possible, à d'autres accolements pariéto-viscéraux (hépatopexie, splénopexie, etc.). Il est possible aussi que les résultats observés n'aient point été toujours attribuables à la fixation épiploïque seule, et que la laparotomie, l'évacuation du liquide à l'air libre et les diverses manœuvres intra-abdominales aient eu leur part dans l'atténuation de la péritonite chronique, combinée à l'hypertension portale.

Nous avons cherché à montrer, du reste, avec des faits à l'appui, que dans les grosses ascites, même en dehors de l'ascite tuberculeuse, l'incision, courte et simple, bien entendu, donne assez souvent des résultats favorables, supérieurs à ceux de la ponction répétée. Ce ne sont pas là, certes, des interventions brillantes, mais des interventions de « bienfaisance », pourrait-on dire, et dans l'ascite néoplasique, en particulier, elles nous ont donné, à plusieurs reprises, une sédation durable des douleurs, et des survies.

A ce propos, nous insistons sur le diagnostic causal de certaines de ces grosses ascites, en exposant les résultats que nous avions obtenus, avec M. Vitry, de l'examen cytologique du liquide.

La question des kystes hydatiques du foie, de leur diagnostic et de leur traitement, a fourni matière à plusieurs discussions importantes, à la

Société de Chirurgie. La réaction de fixation de MM. Weinberg et Parvu, dont les premières applications humaines avaient eu lieu dans mon service, a été étudiée, à deux reprises, en mars et juillet 1909; je rapportais 5 observations en mars, j'en ajoutais une sixième, au cours de la discussion qui suivit, ayant trait, celle-là, à un kyste hydatique rétro-vésical; en juillet, j'exposais six nouveaux faits. Mes conclusions se ressentaient peut-être un peu de l'intérêt considérable que m'avait paru présenter ce mode nouveau de diagnostic, et des services qu'il m'avait rendus : j'estime aujourd'hui, un peu comme tout le monde, je crois, que la réaction négative ne légitime aucune conclusion, mais que, lorsqu'elle est nettement positive, elle commande le diagnostic.

J'avais opéré, depuis 1895, 38 malades de kystes hydatiques du foie; sur 2 d'entre eux, j'étais intervenu 2 fois, ce qui fait un total de 40 opérations. Neuf fois, j'ai eu affaire à des kystes suppurés, qui furent traités par l'incision en un temps et la marsupialisation : 7 guérisons et 2 morts. Vingt-neuf fois, il s'agissait de kystes non suppurés : 17 furent traités par la marsupialisation, avec 14 guérisons; 2 furent extirpés, avec 1 guérison et 1 mort; 10 furent opérés par la méthode de Delbet, avec 9 guérisons et 1 mort.

Dans ce dernier cas, le dénouement releva d'accidents cardio-pulmonaires, et n'est pas à inscrire au passif de la méthode de réunion primitive. Les 9 autres opérés ont guéri simplement. Je n'ai point vu de suppurations secondaires; j'ai, depuis, plusieurs cas analogues. Je concluais donc à la supériorité de cette pratique, lorsqu'elle est applicable, c'est-à-dire lorsque le liquide hydatique n'est nullement suspect et que la paroi n'est pas dure, rigide, calcifiée.

Je rappelais, à ce propos, un cas rapporté à la Société de Chirurgie en 1902, où, après l'opération d'un kyste hydatique suivie de réunion sans drainage, j'avais vu survenir des accidents bizarres, caractérisés par un pouls très fréquent et petit, de la pâleur, quelques vomissements bilieux, et surtout un état de torpeur tout particulier, et qui furent, d'ailleurs, tout éphémères et ne laissèrent aucune trace. Je les avais attribués à une intoxication hydatique, hypothèse qui a été confirmée depuis, en particulier, par M. Dévé.

Brûlures de l'estomac par ingestion d'acide chlorhydrique; sténose pylorique rapide. Gastro-entérostomie. Guérison.

(*Académie de Médecine*, 16 juin 1896 et *Gazette hebdomadaire de Médecine et de Chirurgie*, 1896, p. 601.)

Ulcère calleux de la région pylorique de l'estomac. Pylorectomie par le procédé de Kocher. Guérison.
(*Bull. et Mém. Soc. de chir.*, 1905, p. 525.)

Gastrotomie pour corps étrangers de l'œsophage.
(*Académie de Médecine*, 10 janvier 1896.)

Corps étrangers de l'estomac; phlegmon épigastrique; extraction par l'incision; guérison simple.
(*Bull. et Mém. Soc. de chir.*, 1906, p. 1125.)

Un cas de duodénostomie.
(*Bull. et Mém. Soc. de chir.*, 1904, p. 219.)

De la jéjunostomie.
(*Bull. et Mém. Soc. de chir.*, 1906, p. 597.)

La jéjunostomie d'urgence.
(*Traité de chirurgie d'urgence*, 6e édit., p. 439.)

J'ai fait un grand nombre de gastro-entérostomies, et même de pylorectomies, depuis 1891, mais le cas que je présentais alors à l'Académie de Médecine était un des premiers exemples de sténose pylorique par brûlure, ainsi traité et guéri. Il s'agissait d'une jeune femme de 29 ans, qui avait avalé, deux mois auparavant, un demi-verre d' « esprit de sel » ; l'œsophage était indemne, mais la coarctation pylorique s'était accusée très vite; les vomissements étaient devenus incoercibles, toute espèce d'alimentation était impossible, et la malade était dans un état de dénutrition et de cachexie extrême, lorsqu'on intervint. Je fis la gastro-entérostomie postérieure, avec le bouton de Murphy. La guérison fut complète.

La *jéjunostomie* trouve peut-être encore ses meilleures indications dans ces brûlures de l'estomac par liquides caustiques, soit à la période aiguë, lors de gastrite ulcéreuse et phlegmoneuse rebelle à toute médication, soit encore à la période cicatricielle, alors que l'inanition est menaçante et que, d'autre part, l'estomac est tellement déformé et scléreux, qu'aucune anastomose gastro-jéjunale n'est possible.

Dans le cancer de l'estomac, elle ne saurait être qu'une opération de pis

aller; elle n'est justifiée que par les contre-indications, ou même l'impossibilité d'exécution, de la gastro-entérostomie, mais elle peut devenir une ressource encore appréciable, dans quelques cas, en permettant une certaine alimentation et en réduisant les douleurs. Je l'ai pratiquée 6 fois, dans des conditions de ce genre, et j'ai fait 1 fois la duodénostomie.

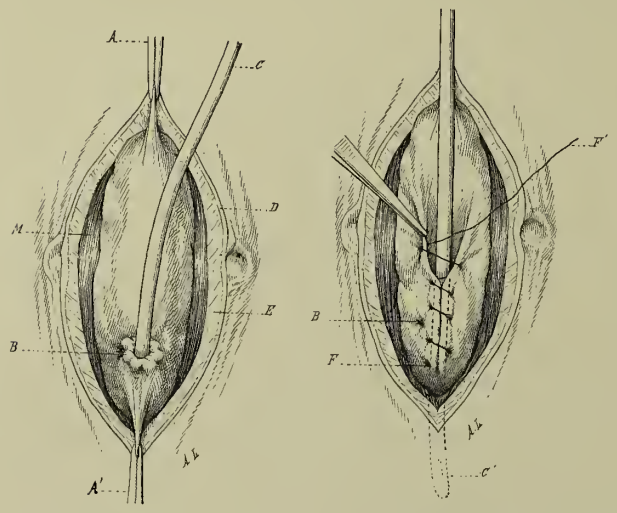

Fig. 12. Fig. 13.

Fig. 12. — Jéjunostomie. — 1er *temps* : l'anse est disposée en long et amarrée par deux pinces; introduction de la sonde et faufil de catgut tout autour. — AA', pinces fixant les deux extrémités de l'anse. — B, paroi intestinale plissée par un faufil tout autour de la sonde. — C, sonde de caoutchouc. — D, peau. — E, aponévrose. — M, grand droit.

Fig. 13. — Jéjunostomie. — 2e *temps* : inclusion de la sonde sous un double pli de paroi intestinale. — B, nœud du faufil. — C, extrémité endo-intestinale de la sonde. — FF', surjet réunissant deux plis de paroi intestinale.

Maydl l'avait appliquée à certaines formes de gastrite ulcéreuse, sans localisation pylorique, sans obstacle mécanique, qui créent une intolérance gastrique rebelle, et, de ce fait même, une dénutrition menaçante. Je l'ai utilisée trois fois dans des cas de ce genre; et, bien que j'aie obtenu des améliorations, elles ne m'ont donné qu'une satisfaction médiocre et ne m'ont pas encouragé à poursuivre l'expérimentation.

La technique mérite d'en être bien précisée. J'ai utilisé presque toujours la technique de M. von Eiselsberg, un peu modifiée (fig. 12 et 13), qui assure une bonne et durable continence. Elle n'est, du reste, qu'une application du procédé de gastrostomie de M. Witzel, que j'emploie comme procédé de choix depuis plusieurs années.

Enfin j'ai eu recours à la *gastrotomie et au cathétérisme rétrograde de l'œsophage*, pour extraire une pile de « sous » enclavée dans le segment inférieur du conduit, et que la radiographie avait révélée. La laparotomie faite, l'estomac fut attiré au dehors, et incisé sur sa face antérieure, à égale distance des deux courbures et parallèlement à son grand axe; une sonde, introduite par le conduit, de bas en haut, nous donna la sensation d'un

corps étranger; elle fut poussée au delà, et je la ramenai de haut en bas, en l'inclinant le plus possible en avant; je fis tomber de la sorte, dans l'estomac et je pus extraire un bloc de pièces, 5 de 10 centimes, 1 de 5 centimes. Réunion de la plaie; guérison simple.

J'ai étudié, dans la *Chirurgie d'urgence*, les indications de ce mode d'intervention, en présence des corps étrangers bas situés et enclavés de l'œsophage et analysé les quelques rares faits du même genre qui ont été publiés.

Contribution à la chirurgie du pancréas.

(*Congrès français de Chirurgie*, 1905).

Je rapportais trois observations de kystes du pancréas, opérés, dont un kyste hydatique.

J'insistais également sur la pancréatite chronique et les difficultés d'interprétation qu'elle soulève, en ajoutant qu'à mon sens, elle est beaucoup plus souvent en cause qu'on ne l'admet généralement, et qu'elle explique les résultats lointains, inattendus, de certaines interventions. Comme exemple, je rapportais l'histoire d'une femme de 45 ans, atteinte, depuis trois mois, d'ictère chronique avec décoloration des fèces, amaigrie, et cachectique à un tel point, que, dans une première laparotomie exploratrice, je dus me borner à constater l'état de la vésicule, assez petite, l'absence de toute concrétion dans la vésicule et les canaux, et le gros volume de la tête pancréatique, pourtant non bombée, et je fus contraint de refermer le ventre en toute hâte, sans faire de cholécystentérostomie.

Je m'attendais à un dénouement proche; il en fut autrement, une certaine amélioration générale survint, et trois semaines après, je réintervenais pour anastomoser la vésicule à l'intestin. Or, cette opération fut suivie de la disparition de l'ictère et de tous les accidents et d'une restauration complète de la santé générale, qui se prolongea deux ans. Les troubles digestifs reprirent alors; la cholécystentérostomie n'avait pas guéri, de façon définitive, la pancréatite chronique, mais en tout cas, elle l'avait enrayée pour une longue période; j'ai vu, depuis, plusieurs faits du même genre et de même évolution.

Traitement opératoire des perforations typhiques de l'intestin.

(*Presse médicale*, 1er janvier 1896, et *Bull. et Mém. Soc de chir.*, 1896, p. 753.)

Rapport sur un travail de M. Legueu : Traitement opératoire des perforations typhiques de l'intestin.

(*Bull. et Mém. Soc. de chir.*, 1900, p. 1156.)

Rapport sur une observation de MM. Lapointe et Émile Duval : Double perforation de l'intestin grêle d'origine typhique, suture à la peau de la double perforation ; drainage ; interventions secondaires : section du bout afférent de l'anus artificiel et iléo-sigmoïdostomie ; résection de l'anus ; résection de la paroi ; guérison.

(*Bull. et Mém. Soc. de chir.*, 1911, p. 984.)

Notre première laparotomie, pour perforation typhique, date de 1893, la seconde de 1895 : c'étaient, après l'observation de Termet, les deux premiers cas publiés en France. A ce propos, nous insistions, au début de 1896, sur les indications de ces laparotomies d'extrême urgence, dont nous avions réuni 25 faits avec 6 guérisons ; sur le diagnostic souvent hésitant, mais qui, pourtant, à un examen et à une surveillance attentifs, pourrait être posé, de très bonne heure, dans la plupart des cas. Le pronostic de ces interventions relève, pour une large part, de ces deux conditions : la date de la fièvre typhoïde, la date de la perforation.

La simplicité et la rapidité de l'intervention représentent également un facteur de grande importance. Tel est l'intérêt de l'opération que mon ancien interne, M. Émile Duval, a pratiquée avec succès et qu'il a étudiée dans sa thèse : l'entérostomie d'emblée, sans réunion, sans tentative de réunion ; elle a, de plus, l'avantage d'assurer le drainage continu de l'intestin. Le malade, un homme de 30 ans, opéré de la sorte, dans mon service, par M. Duval, pour une double perforation de l'iléon, guérit parfaitement, et une double opération réparatrice, pratiquée par mon collègue, M. le Dr Lapointe, acheva définitivement cette guérison.

J'ai appliqué peut-être un des premiers, ici, cet abouchement à la paroi, d'emblée, sans tentative de réunion, et je le dis d'autant plus librement, que je n'y avais eu aucun mérite, cette façon de faire m'ayant été suggérée par M. le professeur Chantemesse. Il s'agissait d'un homme d'une trentaine d'années, que j'opérai, à l'hôpital Tenon, en 1904, pour une perforation typhique datant de trente-six heures au moins ; la situation était des plus graves ; M. Chantemesse me conseilla d'aller chercher la perforation, et de l'aboucher à la paroi, sans plus : ce qui fut fait. Je trouvai sur l'iléon terminal un orifice perforé, laissant passer le bout du petit doigt et qui se fût prêté à une réunion : j'extériorisai l'anse et j'accolai au péritoine pariétal, par quelques points en U, la zone limitrophe de la perforation. L'opération ne dura qu'une dizaine de minutes, mais il était trop tard, et le typhique succomba.

Aussi la précocité de l'intervention reste-t-elle le *desideratum* principal; elle est, du reste, tout indiquée également dans les péritonites typhiques sans perforation, récemment étudiées par mon ancien interne, M. le Dr Woymant, d'après un cas opéré et guéri par lui, dans mon service. (*Les péritonites sans perforation intestinale au cours de la fièvre typhoïde. Thèse de Paris*, 1911.)

C'est là une question fort intéressante de chirurgie intestinale, en prenant ce terme au double sens pathologique et opératoire; mais elle se présente, en somme, assez rarement. D'autres sont autrement fréquentes, et valent d'autant mieux de retenir l'attention du chirurgien, que leur complexité « pratique » est grande, et que, d'autre part, à les suivre et dans la pratique personnelle et dans la pratique générale, on les voit se transformer peu à peu, progresser, « évoluer ». Je citerai d'abord celle de *l'iléus*, de ses formes diverses et du traitement qui lui convient; celle des *tumeurs de l'intestin*; celles des *entérites et colites localisées;* celle de l'*appendicite*, et, s'y rattachant par de nombreux points de diagnostic, celle des « déformations », de l'intestin, gros ou grêle, et de la stase intestinale chronique, celle des *diverticulites*.

L'occlusion intestinale au cours de la péritonite tuberculeuse.

(*Gazette des Hôpitaux*, 5 décembre 1891.)

Les formes graves et rebelles de l'iléus paralytique.

(*Bull. et Mém. Soc. de Chir.*, 13 octobre 1897.)

Les formes frustes de l'iléus.

(*Semaine médicale*, 28 février 1906.)

A propos du mégacôlon.

(*Bull. et Mém. Soc. de Chir.*, 1907, p. 1180.)

Le lavement électrique et ses indications.

(*Congrès de l'Association française pour l'Avancement des Sciences, section d'Électricité médicale*, Lille, 1909.)

En 1891, les divers types d'occlusion, survenant au cours de la péritonite tuberculeuse, étaient encore bien mal précisés. Nous basant sur un certain nombre de faits, en particulier, sur deux laparotomies, nous décrivions quatre variétés d'arrêt stercoral, en pareilles conditions : l'*étranglement par une bride*; la *coudure* de l'intestin ; l'*agglutination en paquet* ou l'occlusion en masse, par brides et coudures multiples; la *paralysie intestinale*. Nous citions un iléus par coudure haut située du jéjunum, qui céda à la section de la bride, et un iléus paralytique, dans lequel la laparotomie pure et simple avait fait tomber les accidents.

D'autres cas, opérés depuis, figurent dans la thèse de mon ancien interne, M. le Dr Merry (*Des formes anormales de la péritonite tuberculeuse*, 1906), avec une observation de sténose pylorique, par bride de péritonite tuberculeuse, localisée, où l'opération permit de faire la libération du pylore et fut suivie d'un heureux résultat.

Toujours est-il que, dès le début de ma pratique, j'avais eu l'occasion d'observer l'*iléus sans obstacle mécanique*, et que j'avais été frappé des allures déconcertantes qu'il peut présenter.

Ces désordres dynamiques de la musculature intestinale prennent une large part à la pathogénie des accidents, dans toutes les formes d'iléus. Nous avons cherché à établir les caractères de l'iléus dynamique vrai par paralysie ou par contracture, et, dès 1897, nous rapportions cinq cas d'occlusions aiguës brusques, typiques (jusqu'au vomissement fécaloïde), au cours desquelles la laparotomie ne révéla aucune lésion causale, et fut pourtant suivie d'une cessation rapide de l'arrêt stercoral : on avait refermé le ventre purement et simplement, ou bien en fixant à la paroi, comme pour le premier temps de l'anus de Maydl, une anse d'intestin; ailleurs, on avait pratiqué une entérostomie étroite, dont le fonctionnement avait été de courte durée, la défécation normale s'étant rétablie dès les premiers jours.

Nous avons publié, depuis, plusieurs faits du même genre, en insistant toutefois sur la gravité de ces iléus paralytiques, gravité d'autant plus grande qu'ils sont, d'ailleurs, plus traînants, et que l'intervention est, de ce fait, plus retardée. Ainsi en est-il, du reste, dans les *formes frustes* de l'iléus, où le tableau clinique manque de netteté, alors que la stercorémie n'en progresse pas moins, et, trop souvent, est devenue irrémédiable, quand le diagnostic se confirme.

A propos des indications du *lavement électrique*, nous avons repris, sur d'autres cas, l'étude clinique de l'iléus dynamique d'emblée, de la pseudo-

occlusion ou encore, suivant le terme classique, de l'iléus paralytique; il est reconnaissable assez souvent à ses débuts lents, ses accalmies, à l'indolence du ventre et, d'autre part, au météorisme qui, d'ordinaire, est généralisé et très développé; chez deux de mes derniers malades, le ballonnement était monstrueux. On ne saurait, bien entendu, faire de ce météorisme une caractéristique certaine; on peut retenir, pourtant, que la distension généralisée et indolente de l'intestin se retrouve souvent dans les iléus dynamiques, et que, rapprochée du début assez traînant et de l'atténuation des accidents, au moins pendant une certaine période, elle autorise un diagnostic de grande probabilité. On ne peut guère demander plus, dans l'occlusion.

C'est dans ces formes que le lavement électrique, bien appliqué, répété, s'il le faut, à intervalles assez courts, et sans qu'on en prolonge l'essai au delà d'une limite raisonnable, peut donner les meilleurs résultats. Toutefois, des réserves sont à faire pour les iléus dynamiques *secondaires*, autrement dit, pour ceux qui succèdent à certaines entéro-colites, à certaines appendicites, à la dysenterie ou se produisent au cours de cholécystites ou de suppurations enkystées de l'abdomen; les iléus post-opératoires ou ceux qui sont associés à la péritonite.

Dans les obstructions stercorales, il est encore de pratique efficace; on pourra le répéter, sous la condition expresse que les accidents généraux ne s'aggravent pas;

Dans les occlusions par cancer, il ne devra être utilisé qu'avec beaucoup de réserve et à titre de ressource temporaire; si la tumeur est bien appréciable, l'entérostomie d'emblée vaudra mieux, presque toujours;

Lors d'iléus aigu, confirmé, on pourra encore employer le lavement électrique à titre d'épreuve, mais avec modération et sans insistance. Si l'épreuve est négative, on ne la répétera pas, et l'on interviendra, en pratiquant la laparotomie ou l'entérostomie;

Toutes les fois qu'on a des raisons de penser à la péritonite ou à l'appendicite, le lavement électrique sera contre-indiqué et dangereux.

Hors de ces conditions, s'il est appliqué avec une intensité moyenne et sans trop d'interruptions et de renversements, il ne crée, par lui-même, aucun danger. Le danger commence lorsqu'on s'acharne à le prolonger ou à le répéter.

On ne saurait donc en opposer l'emploi aux diverses opérations qu'on est amené à pratiquer dans les occlusions intestinales; il ne doit être utilisé qu'à titre d'épreuve; s'il échoue, on aura recours à l'intervention, qui devra être souvent l'entérostomie. On la confond volontiers avec l'anus contre nature, définitif, incontinent, et l'on répète à son endroit les anathèmes démodés

qui traînent partout. Il y a là une exagération voulue, ou une confusion et une erreur : l'entérostomie dont je parle est un drainage intestinal temporaire, qui fait tomber les accidents de stercorémie, détend le bout supérieur, et, s'il n'est pas pratiqué trop tard, s'il n'y a pas de lésions irrémédiables de l'anse étranglée et que la paroi intestinale puisse se reprendre encore, se juge parfois, plus ou moins vite, par la levée de l'obstacle et le rétablissement des selles normales.

Si ce dénoument heureux ne se produit pas, l'entérostomie sert d'opération préliminaire : plus tard, dans une seconde séance et dans de bonnes conditions de résistance vitale, on ira à la recherche de l'obstacle, pour le supprimer, si la chose est réalisable, ou pour établir une entéro-anastomose — et l'orifice d'entérostomie sera fermé ou se fermera seul.

Bien entendu, ce n'est point là une méthode de choix, applicable en toutes conditions : il vaut mieux sectionner la bride, détordre le volvulus, réduire ou réséquer l'invagination, surtout si la paroi intestinale est gravement altérée et menace de se perforer; il y a, en pareil cas, un aléa, des chances à courir, comme toujours dans la thérapeutique des iléus; mais l'entérostomie, faite d'assez bonne heure, n'en fournit pas moins de précieux résultats, et c'est pour cela, justement, qu'il faut se garder, en prolongeant vainement l'essai d'autres moyens, en se laissant aller à une terreur injustifiée du soi-disant anus contre nature, d'en remettre l'exécution à une période trop avancée, où les lésions locales seront devenues irrémédiables, où la paralysie du bout supérieur distendu sera devenue si profonde, qu'il ne pourra plus évacuer son contenu.

Ce n'est point que je m'arrête à l'entérostomie comme à une pratique constante et seule indiquée; loin de là; j'ai sectionné des brides, réduit ou réséqué des invaginations, détordu des volvulus, comme tous les chirurgiens; j'ai même recommandé, lorsqu'on opère dans l'intention de pratiquer l'entérostomie, de faire une incision suffisante pour permettre une exploration, sommaire au moins, du contenu abdominal, et il m'est arrivé de reconnaître ainsi le siège et la cause de l'occlusion.

Enfin j'ai eu l'occasion d'observer et d'opérer une *occlusion gravidique*, dans laquelle, au cours de la laparotomie, je trouvai l'S iliaque comprimé par l'utérus gravide (il s'agissait d'une grossesse de cinq mois et demi), rétroversé et adhérent : les adhérences émanaient d'un fibrome sous-péritonéal du fond de l'utérus. Ce fait a servi de base à la thèse de mon ancien élève, M. le Dr Lemercier (*Occlusion intestinale et puerpéralité*. Thèse de Paris, 1908).

De l'intervention chirurgicale dans les tumeurs du cæcum compliquées d'invagination iléo-colique.

(*Revue de Gynécologie et de Chirurgie abdominale*, décembre 1897.)

C'est là encore de l'occlusion.

Le travail avait pour point de départ l'histoire d'un malade de 40 ans, atteint d'un gros néoplasme de la valvule iléo-cæcale, qui formait la tête d'une longue invagination iléo-colique (fig. 14) : je réséquai toute la masse

Fig. 14. — Néoplasme de la valvule iléo-cæcale, avec invagination iléo-colique. — *a*, néoplasme de la valvule formant la tête de l'invagination. — *b*, paroi du cæcum et du côlon ascendant. — *c*, appendice iléo-cæcal. — *d*, iléon.

et pratiquai la réunion des deux bouts intestinaux. La guérison opératoire fut très simple. L'examen de la tumeur, par Soupault, montra qu'il s'agissait d'un lymphadénome.

Nous réunissions dix autres cas d'invaginations « néoplasiques » du cæcum, cette rareté relative s'expliquant, d'ailleurs, par le processus ordinaire de la néoplasie maligne, qui infiltre en nappe la paroi : l'invagination suppose, pour se produire, que le cæcum ait conservé une assez grande mobilité ; que la tumeur soit très circonscrite et de relief très saillant à la surface de la muqueuse, qu'elle occupe la « jonction iléo-cæcale », la portion terminale de l'iléon ou la valvule.

Ces invaginations sont, presque toujours, chroniques et progressives : elles s'accusent par la douleur et par les accidents d'occlusion incomplète ; la tumeur siège rarement dans la fosse iliaque droite; elle est située beau-

coup plus haut ou dans le voisinage de l'ombilic; elle est mobile, en général, et de surface à peu près régulière et lisse, mais de consistance particulièrement dure. Sur ces données, on ne réussit que malaisément à porter un diagnostic complet; mais la laparatomie est toujours indiquée, dût-elle rester purement exploratrice.

On devra s'abstenir de toute tentative de désinvagination et profiter de la mobilité du segment invaginé pour l'attirer tout entier hors du ventre : on en pratiquera la résection suivie d'entérorraphie circulaire, ou mieux latéro-latérale.

De la cure opératoire de l'anus contre nature.

(*Bulletin médical*, 15 janvier 1896.)

Imperforation de l'anus; anus iliaque 2 jours après la naissance; occlusion opératoire de l'anus artificiel à 14 ans.

(*Bull. et Mém. Société de Chirurgie*, 1898, p. 1165.)

Étirement en canal d'une entérostomie.

(*Bull. et Mém. Soc. de Chir.*, 1911, p. 598.)

J'insistais, en 1896, sur l'utilité de renoncer aux anciennes pratiques, pour traiter l'anus contre nature, et d'ouvrir délibérément le péritoine tout autour de l'anse adhérente, pour en faire la suture latérale, dans les cas simples où l'on a assez d'étoffe, ou la résection. Je donnais 3 cas d'anus contre nature guéris, de la sorte, par l'entérorraphie latérale, après extériorisation de l'anse, et 1 cas d'entérectomie, suivie de réunion avec le bouton de Murphy, qui s'était jugé également par la guérison complète; j'ajouterai même que ce dernier opéré vit toujours en parfaite santé; il portait une large fistule stercorale de l'intestin grêle, survenue au cours d'une appendicite suppurée.

En 1898, à propos d'une fillette de 14 ans, qui portait un anus iliaque depuis les premiers jours de sa vie, j'insistais sur la disposition que présentent parfois les fistules stercorales anciennes, et l'existence de deux orifices, un orifice profond, intestinal, et un orifice extérieur, pariétal, séparés par une poche pyo-stercorale, intermédiaire. et sur la nécessité,

après un débridement large et le curettage de la poche adventice, d'isoler complètement, en ouvrant le péritoine, l'orifice intestinal à réunir. En procédant de la sorte, en plusieurs temps, je guéris ma jeune malade.

Au nombre des complications secondaires de ces anus contre nature et de ces fistules stercorales, il y a lieu de noter l'*étirement de l'anastomose intestino-cutanée* dont j'ai rapporté un curieux exemple à la Société de Chi-

Fig. 15. — Étirement en canal d'une entérostomie. — *I*, intestin. — *o*, orifice cutané. — *c*, canal intermédiaire, coarcté.

rurgie. J'avais pratiqué une entérostomie pour des accidents d'occlusion paraissant relever d'une péritonite tuberculeuse; le malade mourut de cachexie cinq mois et demi plus tard : dans les derniers temps, le météorisme était devenu colossal, bien que les évacuations se fussent rétablies depuis longtemps par l'anus, et que l'orifice entérostomique, rétréci, il est vrai, donnât encore issue à des gaz et des liquides. Or, à l'autopsie, on trouva que l'anse grêle n'adhérait plus à la paroi, et qu'elle était reliée à

l'orifice pariétal par un canal de 8 cent. de long, perméable dans toute sa longueur, et formé de deux entonnoirs, l'un superficiel, l'autre juxta-intestinal, et d'un segment intermédiaire, coarcté. (Fig. 15.)

Sigmoïdite et péri-sigmoïdite.

(*Semaine médicale*, 27 janvier 1904.)

Sur les péri-sigmoïdites.

(*Bull. et Mém. Soc. de Chir.*, 1906, p. 342.)

Les sigmo-péri-sigmoïdites à forme d'occlusion.

(*Semaine médicale*, 25 décembre 1907.)

Rapport sur une observation de M. Guillaume Louis : Abcès pelvi-péritonitique anté-utérin.

(*Bull. et Mém. Soc. de Chir.*, 1910, p. 779.)

Nous avons appelé l'attention sur les sigmoïdites fécales, d'une part, de l'autre, sur les péri-sigmoïdites suppurées, en rapportant plusieurs exemples. Les sigmoïdites et péri-sigmoïdites sont, dans une certaine mesure, le pendant, à gauche, de la typhlite et de la périty phlite : leur diagnostic peut aussi être à faire avec les appendicites « ectopiques » gauches, comme nous l'avons observé dans un cas déjà fort ancien. D'ailleurs, sur tous les points du côlon ascendant, transverse ou descendant, on peut rencontrer de semblables accidents, de pareilles tumeurs inflammatoires, qui suppurent parfois, qui revêtent, ailleurs, des allures torpides, chroniques, suspectes, et font penser au néoplasme. (V. plus loin : *Les tumeurs inflammatoires pseudo-néoplasiques de l'abdomen.*) Les diverticules de l'S iliaque, aujourd'hui bien connus, sont de nature à en expliquer la fréquence relative dans la fosse iliaque gauche.

Chez une malade que nous opérions pour un iléus des mieux caractérisés, nous avons trouvé une anse sigmoïde épaissie, infiltrée de pus, enveloppée d'une nappe phlegmoneuse, et à laquelle adhéraient deux anses grêles, dont l'une était perforée : il s'agissait d'une sigmo-péri-sigmoïdite suppurée, et,

en citant d'autres faits, nous étudions cette variété rare d'iléus secondaire.

A l'occasion d'une observation de mon ancien interne, M. le Dr Guillaume Louis, j'ai signalé, en 1910, les abcès médians, sus-pubiens, d'origine sigmoïdienne, en rapportant deux cas.

Appendicite.

(*Traité de chirurgie d'urgence.*)

L'ascite aiguë initiale comme signe précoce d'appendicite grave.

(*Semaine médicale*, 11 mai 1904.)

Angine et appendicite.

(*Semaine médicale*, 29 juin 1904.)

A propos de l'appendicalgie.

(*Bull. et Mém. Soc. de Chir.*, 1904, p. 161.)

Appendicite ou fièvre typhoïde?

(*Semaine médicale*, 31 octobre 1906.)

Les points douloureux appendiculaires.

(*Semaine médicale*, 11 mars 1908.)

Le diagnostic clinique de l'appendicite tuberculeuse.

(*Semaine médicale*, 9 novembre 1910.)

A propos du diagnostic et du traitement de l'appendicite chronique.

(*Congrès français de chirurgie*, 1911.)

Cancer primitif de l'appendice. Récidive et généralisation rapides.

(*Bull. et Mém. Soc. de Chir.*, 1903, p. 96.)

Diverticules de l'appendice et appendicite diverticulaire.
(En collaboration avec M. Ménétrier.)

(*Revue de Chirurgie*, octobre 1904.)

Les diverticules de l'appendice.

(*Semaine médicale*, 8 novembre 1911.)

Nous avons apporté notre contribution à l'étude du diagnostic de l'appendicite dans ses diverses formes.

Elle peut succéder brusquement à une *angine*, qui masque, en quelque sorte, l'entrée de l'infection; nous en rapportions un exemple chez une jeune fille de 19 ans, atteinte d'une amygdalite aiguë très douloureuse et fébrile, et chez laquelle, au 4e jour, le ventre se ballonne, et la situation devient si alarmante, que l'opération s'impose d'urgence; elle montre un appendice en état d'inflammation aiguë, non perforé. La fièvre tombe le soir même, et la guérison consécutive n'est interrompue que par une nouvelle poussée fébrile de l'amygdalite, qui dure quatre jours. Les rapports de l'angine et de l'appendicite, aujourd'hui bien connus, avaient été particulièrement frappants dans le cas précédent, et nous cherchions à en élucider les origines.

Les rapports de la *fièvre typhoïde* et de l'appendicite sont autrement complexes, et créent au diagnostic des difficultés parfois très accusées, qui peuvent être formulées de la façon suivante :

on croit à une appendicite; il n'y en a pas : c'est une fièvre typhoïde;

on croit à une fièvre typhoïde; il n'y en a pas : c'est une appendicite;

il y a, à la fois, fièvre typhoïde et appendicite, mais la prédominance de tels ou tels indices fait croire à l'une ou à l'autre.

Je me suis rattaché de bonne heure à la doctrine et à la pratique de l'opération à froid, que j'ai exposées en détail dans ma « Chirurgie d'urgence »; pourtant, lorsqu'on peut intervenir dans les premières vingt-quatre ou trente-six heures, j'estime qu'il est tout indiqué d'agir, que

l'opération sera bénigne, en général, simple, radicale, l'appendice, encore libre ou à peu près, étant facile à découvrir et à exciser, et l'appendicectomie précoce prévenant toutes les mauvaises chances d'une évolution inconnue. Quelque doctrine que l'on professe, du reste, à l'endroit de l'opération, on ne peut nier que certaines formes d'appendicite ne soient, d'emblée, particulièrement malignes, et inaptes à l'enkystement. A quels signes précoces reconnaître cette gravité irréductible? J'ai rappelé celui que M. Moskowicz (de Vienne) avait fait connaître, en relatant un exemple confirmatif; ce signe de malignité, de diffusion primitive, c'est la présence d'un épanchement liquide, abondant et libre, dans l'abdomen, d'un épanchement très abondant, susceptible d'être reconnu à l'examen clinique et de donner un signe physique, à proprement parler. Cette signification de l'*ascite aiguë initiale* n'est guère discutable; ce qui l'est un peu plus, c'est la valeur pratique de ce signe, autrement dit, la possibilité de le reconnaître aisément, en clinique, et avec une précision suffisante, pour en faire état.

C'est la question des *appendicites chroniques* surtout, de leurs similitudes, de leurs associations et des erreurs auxquelles donne lieu leur interpréta-

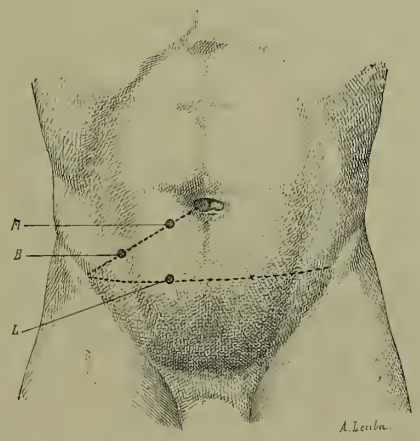

Fig. 16. — B, point de Mac Burney. — L, point de Lanz. — M, point de Morris.

tion, qui a été étudiée dans ces dernières années. Les points douloureux appendiculaires méritent d'abord d'être précisés; je cherchais à le faire, en 1908, et à établir l'importance des douleurs provoquées en tel ou tel point, pour le diagnostic général de l'appendicite, pour le diagnostic du siège précis de l'appendice malade. On ne saurait, bien entendu, dénier au point traditionnel de Mac Burney, lorsqu'il est bien recherché et nette-

ment constaté, sa valeur démonstrative; pourtant il correspond exceptionnellement à la base de l'appendice; d'après les recherches de M. Lanz, l'origine appendiculaire est toujours nettement au-dessous, sur la ligne transversale qui joint les deux épines iliaques antéro-supérieures, à l'union du tiers moyen et du tiers droit de cette ligne. Je rappelais, du reste, de nombreux cas où la douleur iliaque était localisée au-dessous de la ligne spino-ombilicale, près de l'arcade, près du pubis, et fixe et durable en ce point, n'en avait pas moins une valeur indéniable, confirmée, du reste, par l'opération; ailleurs, la pression au point de Mac Burney ne provoquait aucune douleur locale, mais une douleur à distance, à l'épigastre, à l'ombilic, dans la fosse iliaque gauche; ailleurs encore, l'exploration iliaque droite ne révélait qu'une sensibilité atténuée, alors qu'une recherche plus lointaine finissait par dénoncer un point douloureux, ectopique et net, à l'ombilic, sous les fausses côtes droites, à la région lombaire, dans la fosse iliaque gauche. Sans attacher trop d'importance à certains points « nouveaux », en particulier à celui de M. Morris, qui correspondrait au ganglion sympathique droit, sans contester la valeur réelle, dans la plupart des cas, du point classique, je concluais pourtant qu'il convient de ne plus admettre de localisation douloureuse, à elle seule pathognomonique, et que la douleur locale, fixe et durable, ne prend toute sa signification que si elle est rapprochée des caractères de la douleur spontanée et de l'ensemble du processus clinique.

On sait quelle part revient à ces douleurs dans les erreurs de diagnostic de l'appendicite chronique : à propos de la discussion soulevée à la Société de chirurgie par mon regretté ami Guinard, j'ai rapporté de nombreux exemples de ces « appendicalgies ».

Le diagnostic erroné est peut-être, d'ailleurs, moins fréquent qu'on a voulu le prouver, dans ces dernières années, et la réflexion s'applique sans doute aux déformations iléo-cæcales, coudure iléale, cæcum prolabé et mobile, qui ont été récemment décrites. Ces « déformations » intestinales, en y joignant le prolapsus du côlon transverse, ne sont, certes, pas rares : j'en relatais 5 cas, des plus frappants, au dernier Congrès de chirurgie; mais l'appendice, dans ces conditions, est d'ordinaire malade, qu'il le soit d'emblée ou consécutivement aux déviations, torsions et coudures qu'il subit, en sorte que l'appendicectomie est, d'ordinaire, la première intervention à pratiquer et qu'elle suffit assez souvent à faire tomber les douleurs et les accidents fonctionnels. Je notais, dans cette communication, 723 cas d'appendicites opérées à froid jusqu'en octobre 1911, dont la moitié était représentée par des appendicites chroniques d'emblée; j'ajoutais que je suis resté

fidèle à l'incision verticale, sur le bord externe du droit, tout en prenant grand soin de ne pas intéresser les filets nerveux.

C'est au chapitre de l'appendicite chronique, que doivent s'inscrire aussi les *diverticules appendiculaires*, bien qu'ils soient susceptibles, au cours d'une nouvelle poussée aiguë, de servir de point de départ à une perforation suivie d'abcès méso-appendiculaire ou même peut-être, à une perforation en péritoine libre. Nous les avons étudiés en 1904, avec M. le Dr Ménétrier.

Nous avons observé 4 fois ces diverticules appendiculaires : dans un cas, l'appendice avait un aspect mamelonné des plus étranges (fig. 17); il était parsemé, sur toute sa surface, de nodosités jaunâtres, saillantes, hémisphériques, grosses comme un grain de chènevis, un grain de raisin, quelques-unes comme un petit pois.

Fig. 17.
Appendice à diverticules.

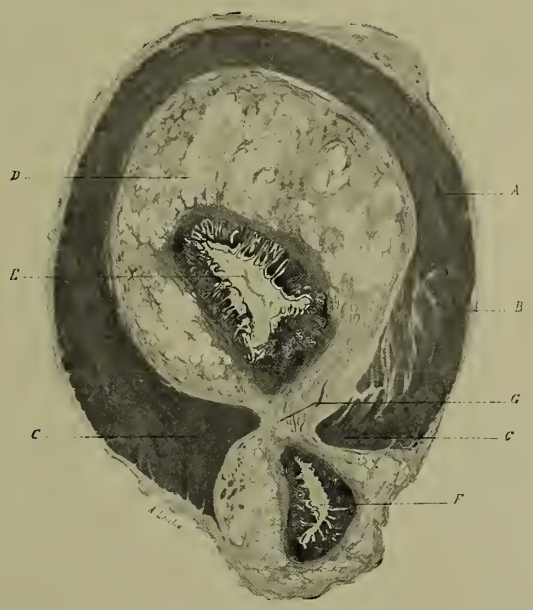

Fig. 18.
Diverticule de l'appendice. Coupe transversale passant au-dessus de l'orifice de communication entre la cavité principale E et la cavité diverticulaire F; la tunique musculaire A est même interrompue en CC', et le tissu conjonctif de la sous-muqueuse D se continue par l'orifice musculaire G, avec le tissu conjonctif sous-péritonéal de la nodosité.

L'examen histologique montrait que ces nodosités sont formées par une petite masse de tissu cellulo-adipeux recouverte d'un simple feuillet fibreux péritonéal, et au centre de laquelle pénètre, au travers d'un orifice de la couche musculaire (fig. 18), un diverticule de la muqueuse, dont la cavité communique, par un collet légèrement rétréci, avec la cavité principale de

l'appendice. Les coupes de M. Ménétrier figurent nettement le mode de formation de ces diverticules, qui sont toujours d'origine inflammatoire.

Ils représentent, du reste, des recessus infectieux, où les agents septiques se cantonnent, stagnent et survivent; ce sont autant d'amorces à des crises nouvelles, à des *appendicites diverticulaires*. De plus, la minceur de leur paroi y crée les conditions les plus favorables à une perforation précoce.

Enfin, leur siège fréquent sur le bord adhérent de l'appendice est de nature à expliquer certaines variétés rares de suppurations iliaques sous-péritonéales, développées dans le méso-appendice et d'origine appendicitaire; nous en rapportions un exemple.

D'assez nombreux cas en ont été publiés depuis lors, et la question reprise dans plusieurs travaux étrangers; je les ai résumés il y a quelques mois, en relatant de nouveaux faits personnels.

Enfin, je signalerai le *cancer de l'appendice*, étudié en 1906, également avec M. Ménétrier : il s'agit d'un des premiers cas, pourvus d'histoire clinique, publiés en France. L'examen histologique démontra la nature épithéliomateuse des lésions; il y eut, du reste, dans les six mois, une récidive cæcale, avec péritonite cancéreuse, à laquelle la malade succomba.

Quant à l'*appendicite tuberculeuse*, le diagnostic clinique en est souvent fort malaisé, et cela surtout dans les formes aiguës, dont je rapporte trois exemples; on peut manquer vraiment de repères symptomatiques pour conclure : seule, la distension généralisée de l'abdomen, qui persiste après que la douleur s'est atténuée et localisée, le « gros ventre persistant », pourrait quelquefois faire penser à la tuberculose.

Dans les formes chroniques, le diagnostic de nature n'est pas, non plus, toujours simple. Sans doute, le processus apyrétique et l'évolution « froide » rappellent plus aisément l'idée de tuberculose, que les accidents brusques, aigus, fébriles dont nous parlions tout à l'heure, mais, cette fois encore, les erreurs ne sont pas rares et les « éléments de précision » manquent souvent. On se créerait autant de mécomptes en se refusant à reconnaître la fréquence relative de l'appendicite chronique tuberculeuse qu'en « voyant de la tuberculose partout » ; et, de fait, si l'on se laissait aller à cette dernière tendance, on courrait le risque d'interpréter faussement certaines appendicites, de nature toute banale, en réalité, mais qui se traduisent par une masse iliaque volumineuse, épaisse, de résorption très lente ou presque nulle, et, d'autre part, s'accompagnent d'un état général assez précaire, d'une mine suspecte, d'amaigrissement. Il y a des appendi-

citaires — et j'ai toujours en vue les formes chroniques — qui font figure de tuberculeux ; il y a des appendicites, qui ressemblent singulièrement à des « tumeurs » tuberculeuses. Que l'on garde une arrière-pensée, en pareille occurrence, rien n'est plus légitime ; mais, pour conclure avec quelque assurance, il convient de se baser sur des raisons plus démonstratives.

Or, ces raisons du diagnostic, on les rencontre parfois, avec une netteté suffisante ; elles sont fournies par la coexistence d'autres foyers tuberculeux avérés, et surtout de la tuberculose pulmonaire ; par les caractères tout spéciaux de la tumeur iliaque ; par l'état du reste de l'abdomen et l'ascite dûment constatée.

Sans exagérer la fréquence de la tuberculose appendiculaire, on ne saurait oublier qu'un compte assez large, malaisé encore à préciser par des chiffres, doit lui être ouvert dans le bilan de l'appendicite.

En clinique, il y a lieu de distinguer : l'appendicite tuberculeuse sans péritonite ; l'appendicite tuberculeuse compliquée de péritonite du même type ; l'appendicite inflammatoire commune en foyer de péritonite tuberculeuse ; enfin la péritonite tuberculeuse à forme appendicitaire, sans lésions propres de l'appendice.

Les erreurs de diagnostic de l'appendicite chronique d'emblée, qui étaient notées plus haut, nous ont amené à étudier ces *déformations intestinales* dont nous parlions, et qui sont encore assez mal connues ici, dans les deux travaux suivants.

La stase intestinale chronique.

(*Semaine médicale*, 24 mai 1911.)

La coudure iléale d'Arbuthnot Lane et la péricolite membraneuse de Jackson.

(*Semaine médicale*, 6 décembre 1911.)

La stase intestinale chronique a été décrite, depuis 1901, par M. Arbuthnot Lane : son histoire est, en somme, le développement de celle de la ptose, écrite par Glénard. Elle porte sur tous les segments de l'intestin, mais les déformations consécutives sont « commandées » par un certain nombre de points fixes, ou relativement fixes, de l'intestin : ces points correspondent à la première portion du duodénum, à l'angle duodéno-jéjunal, à la jonction

iléo-cæcale, à l'angle du cæcum et du côlon ascendant, à l'inflexion hépatique, à l'inflexion splénique du côlon transverse, à l'anse sigmoïde. Il en résulte une série de coudures, dont la coudure iléale est le type, une série de barrages, qui entravent le cours régulier du conduit intestinal, et provoquent la stase, la résorption, la stercorémie continue et progressive. Ainsi s'expliquent les accidents d'intoxication lente que présentent les malades et qui aboutissent à une véritable cachexie. Aussi serait-il indiqué, d'après M. Lane, de traiter chirurgicalement cette *chronic intestinal stasis* par l'iléo-sigmoïdostomie ou l'iléo-transversostomie.

Cette question opératoire est, en France, toute neuve encore; nous avons cru utile de la soulever, et notre ancien interne, M. Sorrel, en a fait l'objet d'une étude, qui sera bientôt publiée.

A côté de l'appendice, une place est à faire tout naturellement au *diverticule de Meckel*, qui peut donner naissance à des accidents comparables.

Diverticules de Meckel et rétrécissements de l'intestin.

(*Semaine médicale*, 2 février 1910.)

Les diverticulites chroniques d'emblée.

(*Semaine médicale*, 14 juin 1911.)

Ce que nous venons de dire s'applique, en particulier, aux *diverticulites chroniques d'emblée*, dont nous avons observé, en 1911, un cas typique.

Un jeune garçon de 16 ans nous était amené pour des accidents d'appendicite chronique d'emblée, des mieux caractérisés; on trouvait, dans la fosse iliaque droite, une zone de sensibilité profonde, et, au même niveau, un peu de résistance.

Je proposai donc l'ablation de l'appendice et j'intervins le 24 mai. Or, à l'incision de Jalaguier, je trouvai un cæcum assez volumineux et tout à fait libre; j'amenai avec lui un appendice, parfaitement libre aussi, de coloration toute normale, mais qui, tout d'abord, nous frappa par son extrême longueur; il mesurait 14 centimètres. Il n'était, du reste, ni coudé, ni tordu; pourtant ces dimensions anormales nous semblaient déjà de suffisantes raisons à admettre qu'il pût, de temps en temps, s'infléchir ou se tordre et que les accidents douloureux eussent là leur suffisante explication. Peu s'en

fallut que l'intervention se bornât à l'excision de cet appendice géant. Toutefois, suivant une vieille coutume, l'exploration fut portée un peu plus loin, et je découvris une anse grêle remontante, du bord libre de laquelle se détachait un autre appendice, très volumineux, celui-là, et qui se prolongeait en haut et en dedans. Il était très adhérent vers sa pointe, à la paroi abdominale antérieure, non loin de l'ombilic : je finis par le libérer, en y mettant beaucoup de précaution, car on ne pouvait plus douter de sa nature : c'était un diverticule de Meckel, en libre communication avec l'intestin. Il fut extrait; l'anse, qu'il maintenait remontante, était la terminaison de l'iléon. Pour le réséquer, je l'écrasai d'abord à son émergence intestinale; il fut lié et sectionné et le moignon enfoui. Le long appendice iléo-cæcal fut excisé à son tour. Je laissai un petit drain, car je n'étais pas sans quelque inquiétude sur l'intégrité complète du bout terminal de mon diverticule. La guérison s'est faite très simplement.

Fig 19. — Diverticule de Meckel : diverticulite chronique.

Fig. 20. — Long et gros diverticule de Meckel.

Ce diverticule mesure 5 centimètres de long, et 1 centimètre 1/2 de large (fig. 19) ; la face externe en est couverte de quelques fausses membranes grisâtres, anciennes; la muqueuse en est rouge et tuméfiée, surtout à l'extrémité. Il présentait toutes les lésions d'une inflammation chronique; quant à l'appendice, il était absolument sain.

Les diverticules sont, du reste, loin d'être exceptionnels; j'en ai observé 4 cas dans ces dernières années; l'un, découvert au cours d'une laparotomie, avait 9 centimètres de long, 2 cent. 1/2 de large (fig. 20), et n'avait jamais donné lieu au moindre accident. Un autre était le siège d'une perforation typhique; enfin, j'ai observé, en 1910, un diverticule combiné à un *rétrécissement de l'intestin*, avec *perforation* de l'anse grêle, au-dessus du rétrécissement.

Cette combinaison a été signalée depuis longtemps et des faits assez nombreux en ont été produits; ces rétrécissements combinés peuvent être, du reste, de deux types, congénitaux quelquefois, le plus souvent pathologiques, inflammatoires et consécutifs à une ulcération de la paroi intestinale au voisinage ou au niveau de l'implantation diverticulaire.

Chez notre malade, l'examen histologique permit de conclure à une coarctation inflammatoire, mais elle était d'une étroitesse particulière. C'était un jeune homme de 24 ans, qui avait été pris, deux années auparavant, d'une « entérite aiguë », avec vomissements et menaces de péritonite, se prolongeant cinquante jours; depuis, il avait continué à souffrir du ventre, et vomissait de temps en temps. Il entra dans notre service avec des accidents de pseudo-iléus; l'état s'aggravant, j'intervins.

Le ventre ouvert, il s'écoula une énorme quantité de pus sanieux, répandu librement dans la cavité péritonéale; les anses baignaient dans ce liquide : il n'y avait aucune trace de localisation ni d'adhérences. J'allai à l'appendice : il était normal. Tout près de là, j'amenai une anse d'iléon perforée. L'aspect en était des plus étranges; un gros diverticule de Meckel, de 5 centimètres de long, de 2 centimètres de large, s'en détachait; il était libre, rougeâtre, mais de paroi intacte; au-dessous de lui, juste au ras de son implantation, l'intestin était occupé par une stricture annulaire, épaisse, dure, et portait, tout près de là, une perforation, de pourtour aminci, à peu près circulaire, de 1/2 centimètre de diamètre. Je pratiquai la résection et réunis latéralement les deux bouts. Le malade succomba le lendemain.

Les sténoses para-diverticulaires et les accidents brusques auxquels elles peuvent donner lieu, sont, certes, à retenir.

Avant d'en venir au péritoine, je tiendrais à inscrire quelques travaux se rapportant au *grand épiploon*, au *mésentère* et aux *mésocôlons*.

A propos des torsions épiploïques herniaires.

(*Bull. et Mém. Soc. de Chir.*, 1900, p. 529.)

Des torsions du grand épiploon.

(*Semaine médicale*, 13 février 1907.)

A propos des torsions intra-abdominales du grand épiploon.

(*Bull. et Mém. Soc. de Chir.*, 1907, p. 195.)

Myxo-lipôme diffus du mésentère et des mésocôlons.

(*Bull. et Mém. de la Soc. de Chir.*, 1898, p. 449.)

Nous avions observé, en 1900, un premier fait de torsion intra-abdominale, qui avait été opérée sur le diagnostic d'appendicite ; il a servi de point de départ à la thèse de M. le Dr Brunet (*Essai sur une forme spéciale d'épiploïte chronique et sur la torsion de l'épiploon.* Thèse de Paris, 1900).

En 1907, nous avons eu l'occasion d'en opérer un second cas, et, cette fois, nous avions pu porter le diagnostic avant d'intervenir. Un homme de 37 ans nous avait été envoyé pour une appendicite : il portait, depuis l'âge de 17 ans, une hernie inguinale droite, réductible et indolente, et avait été pris subitement de coliques et de douleurs généralisées à tout l'abdomen, irradiées dans le trajet herniaire, de nausées et de vomissements; mais la hernie avait cessé très vite d'être douloureuse, et la sensibilité restait cantonnée dans la fosse iliaque et le flanc droits. Un médecin, appelé, avait pensé à l'appendicite et, voyant grossir la tumeur iliaque, dans les jours suivants, avait conclu à la suppuration appendiculaire et à la nécessité d'une intervention.

On sentait, en effet, dans la moitié droite du ventre, une masse très volumineuse qui descendait jusqu'à l'arcade crurale, remplissait la fosse iliaque et le flanc, et se prolongeait à deux travers de doigt au-dessus de la ligne ombilicale; cette masse qui soulevait visiblement la paroi, était vaguement arrondie, ovoïde plutôt, de surface légèrement convexe, assez bien délimitée en dedans, mais sans rebord net, toutefois; non mobilisable, elle se laissait un peu refouler, en bloc, de dedans en dehors ; elle était empâtée, épaisse, ferme, un peu bosselée, nullement fluctuante ; le palper en était uniformément douloureux, sans localisation, sans point fixe ni prédominant. En bas, cette tumeur était réunie par un gros cordon avec le contenu herniaire, lui-même épais et ferme, un peu crépitant sous le doigt, irréductible, non douloureux. J'ajoute que la matité était complète au niveau de la hernie et de toute la masse abdominale. Il n'y avait plus de réactions,

plus de nausées, les selles étaient faciles, le pouls normal, la température à 37°,5 et 38°.

Était-ce là un énorme plastron appendicitaire, recouvrant une collection suppurée, et coexistant avec une épiplocèle? Je ne le pensai pas. Cette fois, je conclus à la torsion intra-abdominale du grand épiploon.

L'opération, pratiquée le 28 décembre, démontra que ce diagnostic était exact. Sous l'anesthésie, l'examen plus facile de la tumeur abdominale confirma les caractères d'empâtement en masse, de lobulation grenue. J'incisai d'abord en long le canal inguinal, je tombai sur un sac herniaire compact, rempli, adhérent par toute sa face interne; je prolongeai mon incision sur le bord externe du droit, sur une longueur de 10 centimètres, et, la paroi sectionnée, je découvris une tumeur épiploïque d'un jaune clair, maculé de taches noirâtres. Pendant que je la libérais, du liquide hématique, en quantité assez notable, s'écoula de la cavité abdominale, une fois ouverte. Finalement la masse épiploïque étant décollée jusqu'en haut, on reconnut, tout près du côlon transverse, son pédicule, tordu 3 fois, au moins, sur lui-même, du volume du pouce, non infiltré, d'ailleurs, et qui se laissa aisément détordre; il fut lié avec deux catguts, enchaînés, et sectionné. L'opéré guérit sans incident.

Fig. 21.
Torsion du grand épiploon.

Le fait mérite, sans doute, d'être rappelé, puisque, à en croire la « littérature », ç'a été le premier où le diagnostic clinique ait été porté. Nous en réunissions 64 autres cas, et nous cherchions, d'après ces données, à tracer l'histoire de l'*omento-volvulus*.

On peut distinguer : 1° les torsions épiploïques combinées à une *hernie irréductible*; 2° les torsions combinées à une *hernie vide*; 3° les torsions *sans hernie*.

La coexistence d'une hernie épiploïque irréductible est très fréquente; presque toujours il s'agit d'une hernie inguinale droite. La torsion peut, d'ailleurs, porter sur l'épiploon hernié, et rester sacculaire ou parasacculaire, et l'on se trouve en présence des accidents habituels de l'épiplocèle étranglée; ou bien elle est intra-abdominale. Elle s'accuse alors par

une douleur initiale brusque, des nausées, des vomissements; souvent il se produit une élévation thermique, mais il n'y a pas de signes d'étranglement vrai. La tumeur abdominale est très volumineuse, grosse comme une tête, parfois comme les deux poings, et remonte haut; elle est immédiatement accolée à la paroi, épaisse, compacte, un peu bosselée, un peu nodulaire, et donne à la pression une sensation assez particulière d'infiltration diffuse; en bas, elle descend sous l'arcade et se continue avec la masse herniaire, de consistance toute semblable. On trouve là des éléments très utiles de diagnostic, et l'appendicite, avec laquelle la confusion a eu lieu le plus souvent, ne donnerait pas, en si peu de jours, une tumeur aussi grosse, avec si peu de douleur et de fièvre. A côté de ces torsions aiguës, il convient de faire une place à certaines formes de *torsions incomplètes, chroniques, à répétition.*

Même si la hernie est vide, elle est toujours un appoint de valeur pour le diagnostic, surtout lorsqu'elle a été le siège, à une date antérieure, d'accidents d'irréductibilité douloureuse, et qu'elle n'est réduite que depuis peu de temps.

Enfin l'omento-volvulus peut être *exclusivement intra-abdominal*, sans hernie « indicatrice »; les tumeurs incluses dans le tablier épiploïque ou près de son bord libre, les adhérences de l'épiploon aux tumeurs pelviennes ou à quelque point de la paroi, semblent en être les conditions prédisposantes. Toujours est-il que le volume et la consistance de la tumeur, son développement rapide, et d'un autre côté, la bénignité relative des accidents serviront à en interpréter la nature.

Les torsions ne sont pas, du reste, nécessairement bénignes, et la mort peut succéder à des complications péritonitiques. Aussi est-il tout indiqué d'opérer très vite. On n'oubliera pas, que, lors de torsion intra-herniaire, si l'on découvre un pédicule tordu au niveau ou tout près du collet, on ne devra pas s'en tenir là, et l'exploration sera poursuivie dans l'abdomen; l'existence d'une seconde torsion, sous-colique, est, en effet, fréquente. L'extirpation globale de la tumeur sera pratiquée, après ligature du pédicule.

A propos d'un cas que j'avais opéré à l'hôpital Tenon, les *kystes hydatiques du grand épiploon* ont été étudiés par mon ancien élève, M. le Dr Aupois. (*Des kystes hydatiques du grand épiploon*, Thèse de Paris, 1902).

Enfin, je signalerai le *myxo-lipome diffus du mésentère et des mésocôlons*, rapporté à la Société de Chirurgie en 1898, tumeur rare, fort peu étudiée depuis le mémoire de Terrillon, qui date de 1886; j'exposais l'examen histologique pratiqué par M. le Dr Bensaude, et j'établissais la différence entre les lipomes et myxo-lipomes circonscrits, sous-péritonéaux, et cette

myxo-lipomatose diffuse, qui aboutit à une cachexie véritable, et sur laquelle les essais d'intervention, fatalement condamnés à être incomplets, n'exercent, au prix de dangers immédiats fort sérieux, qu'une influence douteuse et peut-être nocive.

Diagnostic et traitement des accidents dus aux adhérences et aux brides péritonéales.

(*Semaine médicale*, 23 mars 1904.)

Des tumeurs inflammatoires pseudo-néoplasiques de l'abdomen.

(*Semaine médicale*, 12 décembre 1906.)

Rapport sur une observation de M. Proust : Tumeurs para-intestinales.

(*Bull. et Mém. Soc. de Chir.*, 1907, p. 1158.)

Rapport sur une observation de M. Delvoie, de Tongres : tumeur inflammatoire para-intestinale.

(*Bull. et Mém. de la Soc. de Chir.*, 1908, p. 9.)

Des tumeurs inflammatoires para-intestinales.

(*Bull. et Mém. Soc. de Chir.*, 1908, p. 9.)

Il serait inutile de répéter aujourd'hui que les adhérences jouent un rôle considérable dans la pathologie de l'abdomen, et j'ajouterai, de toutes les régions de l'abdomen. Dans mon étude de 1904, je laissais de côté et les adhérences opératoires et celles qui compliquent une affection — tumeur, ulcère, lésion inflammatoire — en pleine activité, reconnue, souvent visible et palpable; je m'en tenais aux accidents dus exclusivement aux adhérences et aux brides, brides et adhérences qui existent seules, qui ont survécu à la lésion causale, et qui figurent dès lors toute la maladie. Certaines brides sont congénitales et relèvent d'un processus plus ou moins obscur, en tout cas depuis longtemps éteint; plus souvent les adhérences sont le reliquat d'un traumatisme ou d'un foyer inflammatoire, mais toutes les lésions initiales se sont évanouies, on ne voit plus rien, on ne sent plus rien, ou, du moins, ce qu'on voit et ce qu'on sent, et les accidents fonctionnels que l'on constate, dépendent uniquement des brides « restantes ».

Il résulte de là toute une série « d'états cliniques » fort complexes, fort malaisés à définir nettement, et, par suite, à traiter. On peut cependant reconnaître, en pratique, dans ce groupe des *accidents par adhérences*, les quelques variétés suivantes : 1° accidents représentés surtout par des *douleurs* et des désordres fonctionnels *frustes*; 2° accidents d'*étranglement intestinal*, avec toutes ses formes; 3° accidents *typiques* reproduisant en entier la symptomatologie de telle ou telle affection, nettement caractérisée, de l'abdomen.

Comme exemple de la première variété d'accidents, j'exposais l'histoire d'un homme de 35 ans, qui était tombé sur la région épigastrique, quatre années auparavant. Il avait commencé à souffrir de l'estomac, à quelque temps de là : douleurs épigastriques journalières, survenant après les repas, entravant tout travail, hyperchlorhydrie légère, etc. La laparotomie ne fit découvrir qu'une nappe d'adhérences et de brides croisant la région pylorique et la première portion du duodénum : leur excision fut suivie d'une guérison durable. On peut distinguer une forme *gastrique*, une forme *intestinale*, une forme *pelvienne*, à ces accidents fonctionnels par brides, dont les faits ne manquent pas.

Les iléus de pareille origine sont bien connus; ils se présentent ou débutent souvent avec les allures de la pseudo-occlusion; de plus, ils surviennent parfois à une date très tardive et très éloignée de l'infection initiale, créatrice des adhérences, à vingt ans plus tard, dans un cas que je rapporte, et je suis revenu sur ces *iléus très tardifs*, à propos d'une observation de M. R. Le Fort, où les accidents d'occlusion aiguë s'étaient produits un demi-siècle après une appendicite. (*Rapport sur une observation de M. R. Le Fort : Amputation spontanée de l'appendice et greffe péritonéale du segment amputé; brides péritonéales et coudures de l'intestin; occlusion intestinale aiguë par torsion du mésentère un demi-siècle plus tard. — Laparotomie. — Bull. et Mém. de la Soc. de Chirurgie*, 1904, p. 380.)

Au troisième groupe se rattachent ces adhérences périgastriques qui simulent à s'y méprendre l'ulcère ou le cancer de l'estomac; ces adhérences et ces masses inflammatoires chroniques de la zone sous-hépatique, qui déterminent l'occlusion vraie du canal cholédoque et toutes ses conséquences; ces autres foyers phlegmasiques anciens, qui revêtent toutes les apparences de tumeurs malignes; et ces reliquats de pelvi-péritonite, qui, dans le petit bassin, donnent l'illusion de grosses annexites suppurées.

J'ai insisté à plusieurs reprises sur ces *tumeurs inflammatoires chroniques* de l'abdomen, qui simulent le cancer, et j'en ai publié de nombreux faits. On peut les observer un peu partout dans le ventre, mais elles

se voient surtout dans la région périgastrique — dans celle des côlons, des flancs et des fosses iliaques, et spécialement dans la fosse iliaque droite — et aussi en plein ventre, dans la zone sous-ombilicale et pelvienne.

A l'épigastre, en dehors des ulcères calleux qui simulent parfois si bien le carcinome, on rencontre d'autres masses inflammatoires chroniques, saillantes et bosselées, ou étalées en nappe sous-pariétale, qui, par leur mode d'évolution, leur consistance, leur fixité, présentent tous les caractères du néoplasme. Dans deux faits que je rapporte, l'âge du malade, l'amaigrissement, l'état général précaire semblaient encore confirmer cette interprétation : or, à l'intervention, je découvris, dans le premier cas, un abcès profond, enveloppé d'une épaisse gangue fibreuse; dans le second, un gâteau compact et adhérent, faisant corps avec la paroi. Les deux malades guérirent — et sont restés guéris — et la tumeur phlegmoneuse chronique s'est totalement résorbée.

C'est là précisément ce qui constitue l'intérêt pratique de cette question de diagnostic : les tumeurs de ce genre affectent, assez souvent, un siège, un volume, une fixité, qui, dans l'hypothèse du cancer, contre-indiqueraient toute action chirurgicale, et, d'autre part, elles cèdent et guérissent à la suite d'opérations toutes simples, qui se résument dans le débridement et l'excision partielle de la masse pseudo-néoplasique, sans qu'il y ait lieu de chercher à pratiquer une extirpation proprement dite.

Le *long du gros intestin*, les colites et péri-colites chroniques, segmentaires, de nature purement inflammatoire, et qui ressemblent au cancer, sont connues. Dans la fosse iliaque droite, certaines formes d'appendicite chronique peuvent donner lieu à de pareilles méprises, et j'en relate plusieurs exemples; chez une jeune fille, une tumeur grosse comme le poing, très dure, parfaitement limitée, fixée dans la profondeur et qui semblait tenir à l'os, avait été prise, par un chirurgien, pour un sarcome de l'os iliaque : en analysant de près les antécédents, je conclus à une tumeur inflammatoire, d'origine appendiculaire, et l'intervention fut confirmative.

A la *région sous-ombilicale et pelvienne*, il y a lieu d'insister sur les « grosses tumeurs pelvi-péritonitiques », constituées par des agglomérats intestino-épiploïques et des paquets d'adhérences. Mon ancien interne, M. le Dr A. Sénéchal, les a étudiées dans sa thèse (*Étude clinique des tumeurs inflammatoires pelvi-péritonitiques*, Paris, 1907), en utilisant quelques-unes de mes observations.

Quel qu'en soit le siège, les pseudo-néoplasmes inflammatoires reconnaissent pour origine première une lésion viscérale, elle-même de nature bénigne, et non cancéreuse; mais, et c'est là une de leurs caractéristiques,

le foyer initial reste toujours peu étendu, alors que la masse inflammatoire ambiante s'accroît et progresse. Sont-elles suppurées à leur centre, le diagnostic en est, d'ordinaire, moins difficile, car il est exceptionnel qu'à une analyse suffisante et suffisamment prolongée, on ne relève pas quelque élévation thermique. (Voir plus loin : *Les tumeurs inflammatoires des membres simulant le sarcome.*)

Traitement de la péritonite.

(*Rapport au 1er Congrès de la Société internationale de Chirurgie*, 1905.)

A propos du traitement de la péritonite.

(*Congrès français de Chirurgie*, 1911.)

De l'intervention chirurgicale dans certaines formes de péritonites tuberculeuses aiguës.

(*Bull. et Mém. Soc. de Chir.*, 1898, *p.* 671.)

La valeur pratique du drainage abdominal.

(*Semaine médicale*, 17 janvier 1912.)

Dans mon rapport de 1905, j'étudiais d'abord les agents, modes et types de l'infection péritonéale, et les moyens de défense naturels du péritoine et de l'organisme, puis je cherchais à appliquer ces premières données à la discussion des indications et de la technique du traitement non opératoire et du traitement opératoire.

La laparotomie ne saurait avoir pour but la « désinfection » intégrale et chimique du péritoine, mais la détersion mécanique, aussi complète que possible, de la cavité abdominale. Pour cela, deux méthodes se présentent : les grands lavages; la détersion à sec, avec les compresses et les tampons stérilisés; nous défendions cette dernière pratique, tout en reconnaissant au lavage certaines indications particulières.

Quant au drainage, on aurait tort, disais-je, d'en trop grossir l'importance; quels qu'en soient les procédés, il agit toujours de façon un peu grossière ; nous ne dérivons que les produits de l'infection et nous n'avons aucun moyen sûr de forcer l'exode des microbes. Encore une fois, c'est la

réaction vitale du péritoine qui fait le plus gros de la besogne, et c'est une raison de plus, pour ne pas compromettre, par des manœuvres excessives, cette réaction bienfaisante.

J'insistais également sur les attitudes données à l'opéré et susceptibles d'aider au drainage et d'activer l'écoulement, au dehors, du contenu péritonéal, en particulier sur la position de Fowler ; sur l'importance des soins consécutifs, le traitement actif de la péritonite étant loin de finir avec l'opération, et j'étudiais les indications de l'entérostomie complémentaire. Le sérum artificiel, en injections sous-cutanées, intra-veineuses, rectales, rend, en pareilles conditions, des services que nous avons déjà fait ressortir plus haut. Je notais au Congrès de Chirurgie de l'année dernière, que la proctoclyse de M. Murphy n'est, en somme, qu'une application de cette bienfaisante méthode de la sérothérapie artificielle, et qu'elle ne saurait en faire oublier les autres modes d'emploi.

Je notais encore que, depuis six ans, j'avais définitivement renoncé aux lavages et à toutes les besognes complexes intra-abdominales, dans la péritonite suppurée, de même qu'aux tamponnements; que le pronostic des interventions procède, en réalité, de deux éléments : la précocité de la laparotomie, d'une part, la nature de l'infection, de l'autre. Le premier de ces éléments dépend souvent de nous; quant au second, nous ne pouvons d'avance l'apprécier; toutefois, le type anatomique de la suppuration péritonéale est une indication précieuse, et il y a lieu de distinguer la péritonite diffuse, proprement dite, des péritonites par diffusion, qui s'observent souvent dans l'appendicite et les infections annexielles.

Quant aux *péritonites tuberculeuses aiguës*, la question est toute autre; les formes que je décrivais en 1898, et dont j'ai vu plusieurs exemples, depuis, sont intéressantes surtout pour le diagnostic.

Elles se révèlent brusquement et revêtent les allures d'autres affections graves de l'abdomen : la laparotomie suffit à faire tomber les accidents.

Chez un de nos opérés, qui provenait du service de M. le professeur Debove, nous étions en présence de tous les signes de l'occlusion intestinale, y compris le vomissement fécaloïde : à l'ouverture du ventre, nous trouvions un peu de liquide séreux, l'épiploon parsemé de granulations, ainsi que l'intestin et le péritoine pariétal; l'exploration de la cavité abdominale ne fit découvrir aucune bride, aucune zone d'adhérence, aucun segment aplati de l'intestin. Le ventre fut refermé purement et simplement : dans la soirée, le malade allait à la selle. A la suite de l'intervention, l'état général s'améliora grandement.

Dans un autre cas, le diagnostic qui paraissait s'imposer était celui d'appendicite grave : début brusque, quatre ou cinq jours avant; vomissements, ballonnement du ventre, douleur dans la fosse iliaque droite, où l'on sentait une masse profonde, température à 38°, pouls à 120, facies très mauvais. A l'incision iliaque, on arrive tout de suite sur le cæcum et l'appendice, d'aspect normal, mais recouverts de granulations miliaires; le même semis granuleux se retrouve sur le péritoine voisin et l'épiploon. On referme l'incision. Tous les accidents s'atténuent et finissent par disparaître.

J'ai observé un autre fait tout semblable : il y a un réel intérêt à connaître ces péritonites tuberculeuses à forme appendicitaire.

Les péritonites aiguës tuberculeuses ont été étudiées par notre élève Guillemare, dans sa thèse (*De la péritonite tuberculeuse aiguë*. Thèse de Paris, 1898).

C'est encore à l'occasion des infections péritonéales et des moyens de les prévenir, que je cherchais tout dernièrement à exprimer la *valeur pratique du drainage abdominal* dans les laparotomies de tout ordre : 1° lorsqu'elles n'ont donné lieu à l'ouverture d'aucune cavité suppurée ou suspecte; 2° lorsque du pus s'est écoulé au contact du péritoine, pendant les manœuvres intra-abdominales, et qu'un foyer, probablement septique, suspect en tout cas, a été ouvert; 3° lorsqu'on est intervenu pour une suppuration diffuse du péritoine.

Dans la première série de faits, le drainage n'a plus d'indication; dans les cas suspects de la seconde catégorie, une part plus ou moins large doit toujours lui être réservée, surtout lorsque la péritonisation n'a pu être intégralement effectuée, car nous ne pouvons guère savoir, en opérant « ce que valent » le pus, le liquide, le débris de poche rompue et adhérente en présence desquels nous nous trouvons.

Quant aux péritonites dûment constituées, quel que soit l'intérêt des observations de réunion primitive récemment publiées, nous ne croyons pas qu'il faille se résoudre à supprimer, en règle, le drainage, tout en renonçant au « Mikuliez » ou aux mèches et se bornant à l'emploi des drains nus. C'est là une question fort complexe, qui ne peut progresser que lentement, car c'est une de celles où l'expérience personnelle est la seule autorité qui s'impose.

GYNÉCOLOGIE

Les hémorragies par rupture de la trompe gravide.

(*Gazette des Hôpitaux*, 16 janvier 1902.)

Les fausses couches tubaires.

(*Semaine médicale*, 23 novembre 1904.)

Les grossesses tubaires récidivantes.

(*Congrès français de Chirurgie*, 1904.)

Grossesse tubaire à terme avec enfant mort. Ablation en masse.

(*Bull. et Mém. Soc. de Chir.*, 1904, p. 979.)

Les reliquats de l'avortement tubaire et leur diagnostic.

(*Semaine médicale*, 13 juillet 1910.)

Un fait d'hématocèle sous-péritonéo-pelvienne traitée par l'incision ischio-rectale et la décortication de la poche.

(*Annales de Gynécologie et d'Obstétrique*, décembre 1895.)

Nous distinguions, en 1902, trois séries de faits : 1° l'hémorragie a été médiocre et s'est vite encapsulée; il reste un hématome tubaire et péritubaire, de volume médiocre, et qui, plus tard, se présente comme une tumeur annexielle, souvent latérale ou postéro-latérale, dont la nature peut être malaisée à préciser; 2° l'hémorragie a été abondante, mais s'est enkystée plus ou moins vite; c'est le type de l'hématocèle, qui peut, du reste, s'accroître encore, par hémorragies consécutives (hématocèles à poussées)

ou s'infecter ; certaines tumeurs sanguines de ce genre ne s'accusent, à leur début, que par des accidents atténués, et, plus tard, ces « vieilles hématocèles », dures, tendues, vaguement bosselées, immobiles, peuvent faire penser à certains kystes de l'ovaire ou au fibrome ; 3° l'hémorragie ne s'enkyste pas et n'a pas le temps de s'enkyster, elle se poursuit en péritoine libre.

Pour les hémorragies diffuses, en péritoine libre, nous restons fidèles à la pratique de la laparotomie immédiate, qui nous a donné de nombreux succès, et nous continuons à la préconiser avec insistance dans notre *Traité de chirurgie d'urgence*. Les arguments qui ont été fournis, au cours de ces derniers temps, en faveur de l'expectation, ne nous ont nullement convaincu ; que le danger soit moins imminent qu'on a semblé le croire, dans la description des hémorragies cataclysmiques, qu'une hémostase spontanée, au moins temporaire, soit possible dans certaines conditions, je n'en disconviens pas. Il faut en profiter pour préparer au mieux la laparotomie : telle est, à mon sens, la seule conclusion à tirer.

Lors d'hématocèle, on peut, en général, prendre son temps, hormis le cas de ces poussées à répétition, qui s'accusent par des accidents d'anémie grave et commandent l'intervention ; j'en ai rapporté plusieurs observations typiques. Pour moi, la laparotomie est, depuis bien longtemps, la voie d'élection, je la défendais en 1904, et je ne réserve la colpotomie qu'aux hématocèles suppurées, saillantes par le vagin. J'ai, du reste, avec mon ancien interne, M. le Dr d'Herbécourt, étudié et discuté la valeur et les indications des diverses colpotomies (d'Herbécourt : *La voie vaginale sans hystérectomie* ; thèse de Paris, 1901).

J'en viens au premier groupe de faits, signalés plus haut : ils rentrent, en général, dans l'histoire de l'*avortement tubaire sans rupture*.

On sait aujourd'hui que l'avortement sans rupture est d'une fréquence particulière, au cours de la grossesse tubaire ; à côté des hémorragies abdominales profuses, des grosses hématocèles, de ces accidents classiques, si l'on peut ainsi dire, et dont l'histoire est écrite tout entière, il y a une très large part à réserver, en clinique, à une série de faits, de notion moins banale, d'évolution parfois trompeuse, et qui valent d'être étudiés et reconnus. Ils représentent les différents termes, les diverses formes du processus abortif, dans la trompe. Cet avortement tubaire, au moment où il survient, se manifeste, suivant l'âge de la grossesse et l'abondance de l'hémorragie, par des signes qui rappellent ceux de la rupture ou, plus simplement, ceux de la fausse couche utérine vulgaire.

J'ai pu saisir sur le fait un avortement de ce genre, chez une femme qui,

à la suite d'un « retard » de huit jours, perdait du sang depuis plusieurs semaines. Bien que l'on ne trouvât qu'un peu de tuméfaction douloureuse à droite et en arrière de l'utérus, dans la crainte d'accidents plus graves, j'intervins. Il n'y avait dans le ventre qu'une ou deux cuillerées de sang noir; la trompe droite était entourée, au niveau de son pavillon, d'une agglomération de caillots, grosse comme un œuf de pigeon; elle était de paroi intacte, et présentait vers sa partie moyenne une nodosité ovoïde, du volume d'une olive; c'était le reste du sac gravidique, rempli d'un caillot noir compact (fig. 22).

Ces *fausses couches tubaires* pourraient être reconnues — si l'on y pense — par la constatation d'une douleur latéro-utérine et d'un empâtement plus ou moins net, au même niveau. Elles guérissent, d'ailleurs, spontanément,

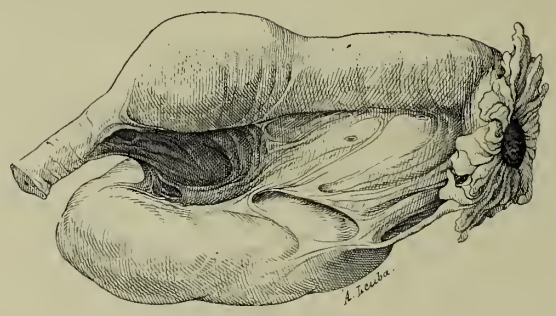

Fig. 22. — Avortement tubaire.

dans un certain nombre de cas; mais les accidents initiaux sont parfois inquiétants et caractérisés par une douleur brusque, qui se diffuse à tout l'abdomen, un abaissement thermique, un mauvais pouls, en somme, par un ensemble symptomatique, qui rappelle la rupture tubaire; nous en citons un exemple. Si, d'ordinaire, la crise tourne court, il n'en convient pas moins de se tenir prêt à intervenir, et mieux vaut s'alarmer trop vite que de laisser passer l'heure.

Une fois passée cette « crise » initiale, à laquelle le plus souvent nous n'avons pas assisté, et sur laquelle nous n'avons, souvent aussi, que des renseignements imprécis et douteux, que reste-t-il? Et comment peut se traduire, au bout de quelques semaines, de quelques mois, la *fausse couche tubaire?*

Nous avons récemment étudié les divers types de « reliquats ». Le premier est représenté par de véritables hématocèles, le contenu tubaire s'étant évacué dans le bassin et enveloppé d'une paroi adventice. Toute

une série d'hématocèles procèdent donc, non de la rupture tubaire, mais de l'avortement sans rupture. Cette notion d'origine n'a qu'un médiocre intérêt, lorsqu'il s'agit d'une grosse collection rétro-utérine; mais on ne saurait oublier que ces hématocèles par avortement pur et simple sont, en général, de *volume restreint*, qu'elles ont une certaine tendance à se

Fig. 23. — Hématocèle par avortement tubaire, extirpée « en bloc ».

développer *latéralement*, et qu'elles se prêtent, assez souvent, si l'on s'en donne la peine, à l'extirpation « en bloc » (fig. 23).

Ailleurs, la poche sanguine « restante » est de dimensions toutes réduites. Elle procède, apparemment, de fausses couches tubaires très précoces;

Fig. 24. — Hématôme juxta-annexiel reliquat d'avortement tubaire.

l'hémorragie intra-péritonéale a été d'une abondance fort médiocre, mais la petite collection sanguine ne s'en est pas moins enkystée, et forme tumeur.

Ces petites collections sanguines ne sont parfois que des reliquats de collections plus volumineuses, en partie résorbées, et l'explication est admissible surtout lorsque l'accident initial date de loin. Toujours est-il qu'elles peuvent se réduire plus encore et affecter la forme de petits kystes sanguins, appendus au pavillon (fig. 24).

Enfin l'on peut se trouver en présence de rétentions tubaires *totales*, sans expulsion, *avec trompe fermée*.

Et voici ce qui se passe alors : l'avortement se produit, suivi d'hémorragie intra-tubaire ; une certaine quantité de sang liquide peut être expulsée, par le pavillon et par l'utérus, au moment de l'accident, mais le kyste gravi-

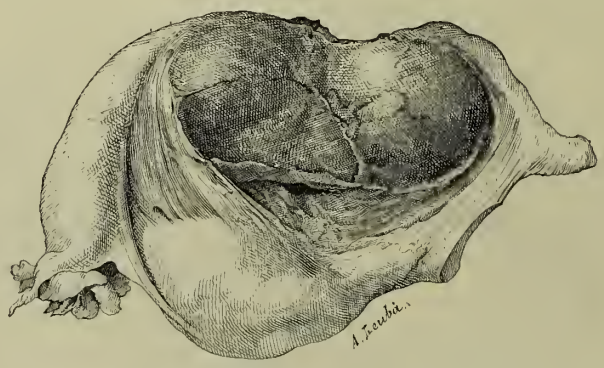

Fig. 25. — Résection intra-tubaire totale, après avortement tubaire.

dique reste clos, intact ; il ne s'infecte pas, il se condense, s'indure ; il figure une tumeur annexielle (fig. 25 et 26).

J'en ai opéré plusieurs cas. On conçoit donc, aisément, que les erreurs de diagnostic ne soient nullement exceptionnelles, et que ces tumeurs sanguines

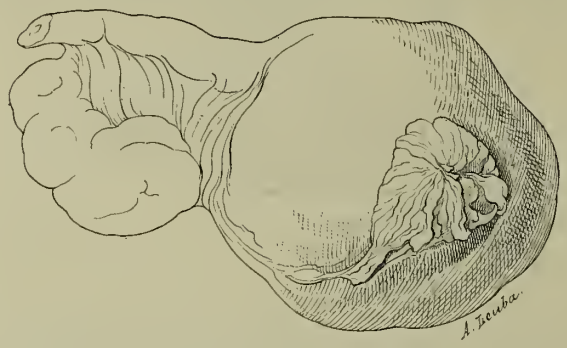

Fig. 26. — Kyste abortif tubaire, adjacent au pavillon.

puissent passer, dans certaines circonstances, pour des fibromes sous-péritonéaux, des annexites chroniques, etc. Il convient que l'attention soit toujours éveillée sur la grossesse tubaire, et que l'on n'oublie jamais sous quelles formes diverses et inattendues elle peut se présenter, après avortement.

Une autre question intéressante, c'est la *récidive* de la grossesse tubaire, *du côté opposé*.

A propos de trois malades, que j'avais opérées d'une grossesse tubaire rompue, et qui, six mois, quatre mois, trois mois après, furent laparotomisées de nouveau pour une rupture tubaire de l'autre côté, avec inondation péritonéale (et toutes trois guérirent), j'insiste sur la fréquence relative de ces récidives, et sur la nécessité d'examiner toujours, avec grand soin, au cours des laparotomies pour grossesse tubaire, l'autre ovaire et l'autre trompe. Sont-ils normaux, d'ailleurs, il ne nous paraît pas douteux, qu'il faille les conserver, la crainte d'une récidive, fût-elle encore plus

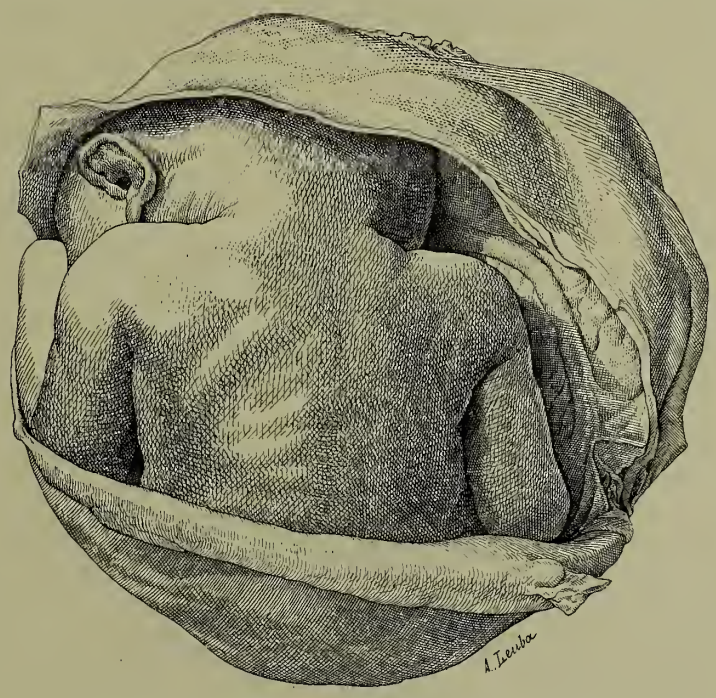

Fig. 27. — Grossesse tubaire à terme, avec enfant mort.

justifiée, ne pouvant légitimer, chez une femme jeune, la castration préventive. Enfin, après une première grossesse extra-utérine, tout « retard », toute présomption de grossesse doivent être étroitement surveillés, pour que le diagnostic puisse être porté de bonne heure, et l'intervention, s'il y a lieu, pratiquée à temps.

Je signalerai encore un cas, fort rare, je crois, de *grossesse tubaire à terme, avec enfant mort.*

Il s'agissait d'une femme, envoyée à la maternité de l'hôpital Tenon (M. Boissard), avec le diagnostic de grossesse à terme ou voisine du terme et enfant mort. Le ventre, régulièrement ovoïde, était occupé par une

« tumeur » médiane, ayant toutes les apparences de l'utérus gravide, à terme, et qui remontait à cinq travers de doigt au-dessus de l'ombilic. L'hypothèse d'une grossesse normale avec enfant mort et hydramnios semblait la plus probable. A la laparotomie, je retirai, par la ponction de la poche, un litre et demi de liquide chocolat, et j'amenai, sans difficulté notable, toute la tumeur, qui dépendait de la trompe gauche. C'était une grossesse tubaire, à terme, avec enfant mort (fig. 27). La malade guérit simplement.

Enfin j'ai opéré, en 1895, une *hématocèle sous-péritonéo-pelvienne*, des mieux caractérisées.

Dans ce cas, la topographie du kyste sanguin fut relevée exactement, au cours de l'opération : il occupait l'épaisseur du ligament large, avait refoulé les annexes par en haut, l'utérus par en dedans, remplissait toute la moitié latérale de l'excavation, distendait le releveur de l'anus, l'éraillait, et venait soulever les téguments au niveau de la fosse ischio-rectale. Ce relief ischio-rectal, gros comme le poing, nous parut indiquer la voie à suivre, et, par l'incision basse, d'ailleurs exceptionnelle, la collection put être vidée et la paroi décortiquée.

Je ne sais que penser aujourd'hui de ce fait; je n'en ai jamais vu d'analogue.

Atrésie congénitale de la trompe gauche.

(*Société d'Obstétrique, de Gynécologie et de Pædiatrie*, 10 juin 1907.)

Sur les salpingites perforantes.

(*Société d'Obstétrique, de Gynécologie et de Pædiatrie*, 13 février 1905.)

Ruptures et perforations pyo-salpingiennes.

(*Semaine médicale*, 12 avril 1911.)

Les abcès pelvi-péritonitiques.

(*Semaine médicale*, 17 juin 1908.)

Les torsions chroniques et les torsions incomplètes des pédicules utéro-annexiels.

(*Semaine médicale*, 17 juillet 1907.)

Des torsions tubaires.

(*Société d'Obstétrique, de Gynécologie et de Pædiatrie*, 8 novembre et 13 décembre 1909.)

Un mot, d'abord, des malformations et des anomalies. J'ai rapporté, en 1905, un cas d'atrésie congénitale de la trompe gauche, avec atrophie de la moitié correspondante de l'utérus. Il s'agissait d'une jeune fille de 17 ans, qui souffrait depuis un an et demi de douleurs pelviennes croissantes et qui avait eu plusieurs crises de pelvi-péritonite fébrile. On trouvait, à l'examen, un gros pyo-salpinx droit. Je découvris effectivement, à la laparotomie, un pyo-salpinx adhérent, de ce côté; mais, en inspectant le côté gauche, je m'aperçus que la corne utérine manquait, et que du bord utérin, au niveau

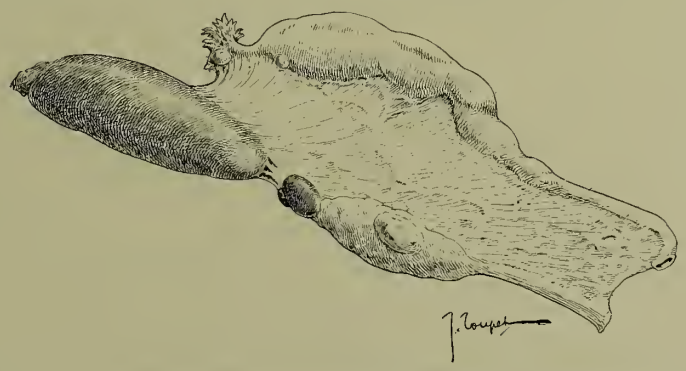

Fig. 28. — Rates accessoires aberrantes, incluses dans le ligament large.

de l'isthme, se détachait une sorte de bride, d'apparence fibreuse, qui remontait en haut et en dehors, et finalement, très haut, aboutissait à un petit pavillon, auquel était accolé un ovaire micro-kystique, lui-même de volume réduit. La moitié gauche de l'utérus était également atrophiée. La pièce fut examinée histologiquement par mon ancien interne, M. le Dr Magitot.

J'ai vu d'autres malformations du même genre et plusieurs cas d'utérus doubles; enfin je signalerai encore un cas fort curieux de *rates accessoires aberrantes*, incluses dans le ligament large.

En 1905, je décrivais 3 *perforations* de gros pyo-salpinx, suivies de péritonite généralisée, dans deux cas, et, dans l'autre, d'une suppuration diffuse du petit bassin et de la fosse iliaque.

Mais, à côté de ces ruptures tardives d'une ancienne poche pyo-salpingienne, il y a lieu d'insister sur les *perforations hâtives*, qui se produisent

d'*emblée*, pour ainsi dire, au cours d'une poussée d'infection tubaire et qui témoignent d'un processus spécial d'inflammation gangréneuse. Une femme est atteinte brusquement d'accidents d'infection pelvi-abdominale grave ; la laparotomie est pratiquée : l'utérus est refoulé en avant et en haut ; derrière lui, sous une nappe d'épiploon adhérent, je pénètre dans une cavité contenant un tiers de litre de liquide purulent et très fétide ; au fond de cette cavité et à droite, je découvre une tumeur annexielle enveloppée de fausses membranes d'un jaune verdâtre, et d'aspect sphacélique : elle est décortiquée, et se compose d'un ovaire kystique, et d'une trompe épaissie, rougeâtre, du volume du petit doigt, présentant, au niveau de son tiers externe, une *perforation* arrondie, à bords frangés et noirâtres, par où sort du liquide purulent et sanieux ; l'aspect est celui d'un appendice perforé. Ablation des annexes droites ; on ne constate rien d'anormal à gauche ; drainage.

Deux autres cas du même genre me permettaient d'appeler l'attention sur ces « salpingites perforantes » et gangréneuses, ces « ruptures aiguës » de la trompe, et sur la gravité spéciale des accidents péritonéo-pelviens qu'elles provoquent.

Au début de l'année dernière, j'ai eu l'occasion de voir se produire sous mes yeux une perforation pyo-salpingienne. Il s'agissait d'une femme de 47 ans, qui m'avait été adressée pour une salpingite double ancienne. Le matin même du jour choisi pour l'opération, vers neuf heures, on vint me prévenir que la malade était prise brusquement de douleurs abdominales extrêmement vives et de nausées ; je la trouvai gémissant et criant, les traits un peu tirés, le ventre légèrement distendu et d'une sensibilité qui interdisait tout examen, le pouls à 120, la température à 38°. Je l'opérai tout de suite. A la laparotomie, je découvris une notable quantité de pus libre dans le bassin, la fosse iliaque droite et la région sous-ombilicale ; des traînées purulentes remontaient entre les anses grêles et le gros intestin, du côté droit. Après une détersion soigneuse de ce pus, j'examinai les deux tumeurs annexielles ; au niveau de la face antérieure du pyosalpinx droit, vers son tiers interne, une perforation circulaire, large comme une lentille, laissait sourdre du pus. Les deux tumeurs furent libérées et enlevées, avec l'utérus, par hystérectomie supra-vaginale. Une détersion nouvelle fut pratiquée aux compresses : les anses grêles déclives, le cæcum et l'S iliaque étaient dilatés et rougeâtres, mais la séreuse n'était nullement dépolie, et, nulle part, il n'y avait de fausses membranes. Deux drains furent laissés dans le bassin, et un autre dans la fosse iliaque droite, et la paroi réunie au-dessus.

Les suites opératoires furent des plus simples; il n'y eut pas la moindre réaction fébrile ou autre; au second jour, les drains étaient retirés; la cicatrisation se fit régulièrement. L'opérée est aujourd'hui en parfait état.

J'ajoute, avec regret, que le pus n'a pas été examiné; peut-être était-il stérile, et l'on aurait alors l'explication toute naturelle de la bénignité de l'évolution; mais la précocité de l'acte opératoire suffirait à en donner la raison.

Peut-on admettre, du reste, que, dans certaines éventualités, le pus des salpingites rompues soit stérile? La question vaudrait aussi la peine d'être étudiée. Sans doute, il s'agit souvent de pyosalpinx anciens, et dont le contenu, par ce fait même, pourrait fort bien avoir perdu toute virulence; mais on ne saurait oublier la « poussée », qui, d'ordinaire, a précédé, et vraisemblablement causé, la perforation.

La théorie toute mécanique, et un peu simpliste, de l'éclatement par surdistension, ne saurait trouver ici, en effet, des applications plus justifiées que pour les autres ruptures de « poches liquides » intra-abdominales. On voit se rompre des kystes de l'ovaire, et l'accident n'est pas, non plus, exceptionnel : est-il particulier aux énormes kystes, aux kystes à contenu « hypertendu »? Et les pyosalpinx « gigantesques », dont tous les chirurgiens ont observé des exemples, sont-ils plus exposés à se fissurer et à se perforer, que les tumeurs moyennes, ou même assez petites, enclavées et adhérentes? Non; l'élément mécanique seul est insuffisant à fournir la raison de l'accident : il y a autre chose, certaines altérations spéciales de la paroi, d'ordre infectieux ou vasculaire; des ulcérations locales créant des points de moindre résistance, de petits abcès endo-pariétaux, un ramollissement, une infiltration œdémateuse, une friabilité de la membrane enveloppante, qui procèdent d'une « poussée » récente.

Ceci posé, l'agent mécanique n'en intervient pas moins, assez souvent, au moins pour achever la besogne de destruction commencée, et cela, en particulier, dans les ruptures pyosalpingiennes, qui surviennent au cours de l'accouchement.

Le diagnostic pourra se faire, en somme, dans un certain nombre de cas, si l'on connaît, par avance, l'état pelvien de la malade et que l'on ait constaté le pyosalpinx, ou encore que l'examen, pratiqué au début des accidents, permette d'en reconnaître l'existence.

La laparotomie immédiate s'impose, et le cas que nous relevions plus haut en démontre les bénéfices.

A propos de ces suppurations annexielles, j'ai cherché à refaire quelque place à la *pelvi-péritonite*, toujours secondaire, c'est entendu, et, en parti-

culier, aux *gros abcès pelvi-péritonitiques*, intra-péritonéaux, adossés à une annexite, mais sans communication avec la poche annexielle, tubaire ou ovarienne, abcès circonvoisins péri-annexiels, si l'on veut accepter ce mot. J'ai rapporté une série d'exemples de ces suppurations pelvi-péritoniques, parfois énormes. Chez une femme de 31 ans, que j'opérais en 1905, et qui m'avait été adressée, quelques jours auparavant, pour une grosse tumeur pelvi-abdominale, développée surtout à gauche, je trouvai, à la laparotomie, une masse volumineuse, recouverte par l'épiploon et l'S iliaque adhérents; je décollai l'épiploon et l'intestin, et, au-dessous, j'ouvris tout de suite une poche purulente, sans autre paroi que des fausses membranes; elle fut vidée, et, tout au fond, j'aperçus une trompe, assez grosse, flexueuse, fermée à son pavillon, et de paroi indemne, et un ovaire polykystique.

Qu'il s'agisse, en pareils cas, de pelvi-péritonites primitives, nous ne comprenons plus que la question se pose; ce sont des péri-salpingites, des péri-ovarites, des péri-métrites suppurées; mais la suppuration s'est faite en plein péritoine pelvien, elle n'est enkystée que par des adhérences et des néo-membranes péritonéales, et l'examen direct des annexes, au cours de l'opération, nous en a fourni la preuve. Il ne s'agit pas de pyo-salpinx géants, de paroi distendue et amincie, ni de foyers suppurés communiquant avec un abcès de la trompe ou de l'ovaire, mais de collections intra-péritonéales, sous paroi isolable, et de cavité souvent irrégulière, se prolongeant entre les anses limitrophes. Nous rappelons encore le cas très curieux de péritonite suppurée bénigne, à streptocoques, rapporté par M. Siredey à la Société d'obstétrique, de gynécologie et de pædiatrie (1907, p. 217), dans lequel, après avoir ouvert le ventre et donné issue à une quantité énorme de pus, nous avons trouvé une sorte de poche montant jusqu'à l'ombilic et qui semblait close de toutes parts.

Le diagnostic de ses grosses tumeurs pelvi-abdominales, tendues, presque dures, de contours assez mal dessinés, et qui ne se déplacent pas sous la main, est assez souvent difficile, ce qui conduit à des erreurs et à des surprises. Pareilles tumeurs peuvent être, d'ailleurs, relativement petites, torpides, chroniques, de localisation parfois inattendue : d'où certaines difficultés nouvelles d'interprétation. Parmi plusieurs cas, je rapporte un exemple d'abcès pelvi-péritonitique pré-utérin, et je cite à ce propos, la thèse, faite autrefois dans mon service, par mon ancien élève, M. le Dr Izard (*Essai anatomique, pathogénique et clinique sur la région utéro-vésicale*). Thèse de Paris, 1904.

Cette région rétro-pubienne, utéro-vésicale, peut être le siège, en effet, de tumeurs multiples, fibromes, kystes ovariens, hématocèles antérieures :

il convient de signaler aussi certains cas de pyosalpinx déplacés en avant, certaines collections suppurées appendicitaires, et aussi, comme nous venons de le voir, certains abcès pelvi-péritonitiques.

Je rappelle enfin les *grosses tumeurs pelvi-péritonitiques*, constituées par une gangue d'adhérences, et au fond desquelles on ne trouve pas de gros abcès, mais seulement des vacuoles purulentes, restes de la crise aiguë originelle et souvent fort ancienne.

Ces derniers faits sont fort utiles à connaître, pour la pratique opératoire, car des résultats parfois inattendus s'obtiennent alors par des interventions, toutes simples et incomplètes, quoique d'exécution difficile et délicate : la libération partielle des anses agglutinées, l'excision de brides et d'adhérences, l'ouverture de quelques logettes purulentes, et le drainage consécutif. On voit souvent, après ces opérations, qui semblent, de prime abord, tout incomplètes, les grosses masses se fondre et s'assouplir, et finalement les douleurs et tous les accidents disparaître. Mon ancien interne, M. le Dr A. Sénéchal en a rapporté de curieux exemples, dans sa thèse, que je rappelais plus haut (p. 80).

J'avais observé, et je communiquais à la Société d'obstétrique, de gynécologie et de pædiatrie, en 1909, onze cas de *torsion tubaire* ; les deux premiers avaient servi de point de départ au mémoire de mon ancien interne, M. le Dr Cathelin : *De la torsion des hydrosalpinx* (*Revue de Chirurgie*, 1901, p. 253 et 406).

J'estime que cette torsion annexielle est beaucoup moins rare qu'on ne le pense généralement; qu'elle peut affecter des formes incomplètes, progressives, chroniques, et donner la raison de certains accidents, attribués un peu vaguement à la pelvi-péritonite ou aux névralgies pelviennes.

Elle se présente parfois avec un début brusque et des accidents d'une rélle acuité.

Une femme de 22 ans est prise brusquement de violentes douleurs dans le côté droit du ventre et de vomissements qui se prolongent toute la journée; la température est à 37°,8. Peu à peu les douleurs s'atténuent, en se diffusant; après deux jours d'accalmie, les vomissements reparaissent.

Quand nous la voyons, elle est un peu pâle, mais le pouls est à 80, et bien frappé; le ventre est modérément ballonné, tendu, surtout du côté droit, très sensible au palper, sonore; il n'y a aucune perte de sang. Au toucher, on trouve un col mou, un corps en attitude antérieure, mal délimitable, à cause de la douleur, mais qui dépasse la symphyse; le cul-de-sac postérieur est rempli par une grosse masse vaguement arrondie,

de consistance assez ferme, très douloureuse, et qui fait relief dans le vagin.

L'hypothèse d'une grossesse tubaire en voie d'avortement et de rupture s'était tout naturellement présentée; un point, cependant, cadrait mal avec elle : la malade n'avait rien perdu, ne perdait rien; de plus, la masse que l'on sentait dans le cul-de-sac de Douglas était assez bien limitée, de contours presque nets, et, en tout cas, ne donnait pas l'impression ordinaire d'une hématocèle.

J'interviens : à la laparotomie, je ne rencontre pas de sang dans le ventre, mais, à droite et en arrière, une masse annexielle, légèrement adhérente, noirâtre, qui est libérée, et dont le pédicule est tordu deux fois sur lui-même, avec une striction très serrée. L'utérus, gros et mou, a l'aspect d'un utérus gravide de deux mois. Les annexes gauches sont saines. On procède à l'ablation de l'annexite tordue, et, après péritonisation, la réunion de la paroi est pratiquée : on laisse un petit drain dans le cul-de-sac postérieur infiltré de sang.

Ailleurs, les torsions annexielles s'accusent par des douleurs, sans réaction péritonéale; ailleurs enfin, ce sont des trouvailles, au cours de laparotomies faites sur le diagnostic banal de salpingo-ovarites.

Les torsions tubaires ne sont pas, du reste, toujours complètes et définitives d'emblée : elles se font en plusieurs temps et par étapes, et chaque striction nouvelle se traduit par une reprise douloureuse et par un accroissement notable de la tumeur; il y aurait là — si l'attention était suffisamment en éveil et qu'on ne tînt plus ces torsions annexielles pour des éventualités tout exceptionnelles — des éléments sérieux de diagnostic.

Le même processus est, du reste, fréquent dans les autres *torsions pédiculaires*, et j'ai insisté sur les *formes chroniques et incomplètes*.

Nous savons bien, aujourd'hui, que la torsion aiguë, complète, oblitérante d'emblée, doit passer, en réalité, pour une éventualité assez rare; d'ordinaire, même lorsqu'elle aboutit finalement à des lésions nécrobiotiques de la tumeur et à la crise aiguë péritonitique, elle s'est créée et complétée peu à peu, en plusieurs temps, et chacune des étapes, chacun des « tours » se sont accusés par des réactions douloureuses passagères.

Tout d'abord, dans les kystes et les fibromes *anciennement tordus*, la tumeur se modifie, devient adhérente et s'indure, en général; lorsqu'elle est de grand volume, elle reste encore aisément reconnaissable : est-elle peu développée, elle se transforme assez, dans sa consistance et ses caractères physiques, par le fait de la torsion pédiculaire invétérée, pour que l'inter-

prétation clinique en devienne hésitante, et cela, surtout, dans les cas où la torsion ne s'est pas accusée par des réactions nettes et de date récente. Nous citons, en exemples, des kystes de l'ovaire tordus qui en imposaient pour des fibromes, pour des néoplasmes abdomino-pelviens; et, d'autre part, nous rapportions, sur 207 cas de fibromes utérins opérés par le ventre (jusqu'en juillet 1907), 6 torsions, dont la moitié ont évolué suivant le même type et n'ont été reconnues qu'à la laparotomie.

On doit tenir compte, également, des torsions frustes, incomplètes, réduites parfois à un simple « demi-tour », à une coudure brusque du pédicule, mais qui, pourtant, de ce fait seul, par le trouble circulatoire qu'elles provoquent, peut-être aussi par un mécanisme nerveux sympathique, créent des accidents particuliers, des crises douloureuses brusques, souvent attribués à de tout autres causes. De nombreux faits démontrent la fréquence relative de ces torsions lâches, de ces coudures pédiculaires, qui ne créent, d'ailleurs, aucun danger de sphacèle, d'hémorragie grave ou de rupture, et ne s'accusent pas avec la brusquerie et les réactions abdominales de la torsion serrée, classique, mais auxquelles il faut toujours penser.

Sur la malignité des kystes de l'ovaire.

(*Congrès d'Obstétrique, de Gynécologie et de Pædiatrie*, Rouen, 1904.)

Épithéliomas kystiques de l'ovaire.

(*Semaine médicale*, 5 février 1908.)

Évolution et complications des kystes dermoïdes de l'ovaire.

(*Semaine médicale*, 21 septembre 1904.)

Je rapportais, en 1904, quelques cas de malignité avérée, s'étant traduits par la récidive intra-abdominale ou pariétale; dans les kystes uni- ou pauciloculaires, cette éventualité est, en somme, exceptionnelle.

La question est tout autre, naturellement, pour les *épithéliomas kystiques*, et je laisse de côté les gros kystes de l'ovaire, dégénérés, et aussi les kystes papillaires, pour m'en tenir aux épithéliomas kystiques, proprement dits : ils sont beaucoup plus fréquents qu'on ne le croit, en général, même chez les femmes jeunes, très souvent bilatéraux (fig. 29), et ils se présentent, en

clinique, sous des formes assez différentes et parfois malaisées à interpréter.

Il y a, d'abord, deux groupes de faits à distinguer, suivant que l'épithélioma ovarien s'accompagne d'ascite, ou qu'il évolue sans aucun épanchement appréciable.

L'ascite est fréquente, mais elle n'a, par elle-même, que la valeur d'un signe de présomption, plus ou moins important, du reste, suivant les caractères du liquide épanché. Il arrive qu'elle soit considérable, et qu'elle se soit développée autour et au-dessus d'une tumeur ovarienne relativement petite, mal explorable; le diagnostic devient alors complexe, et, dans les

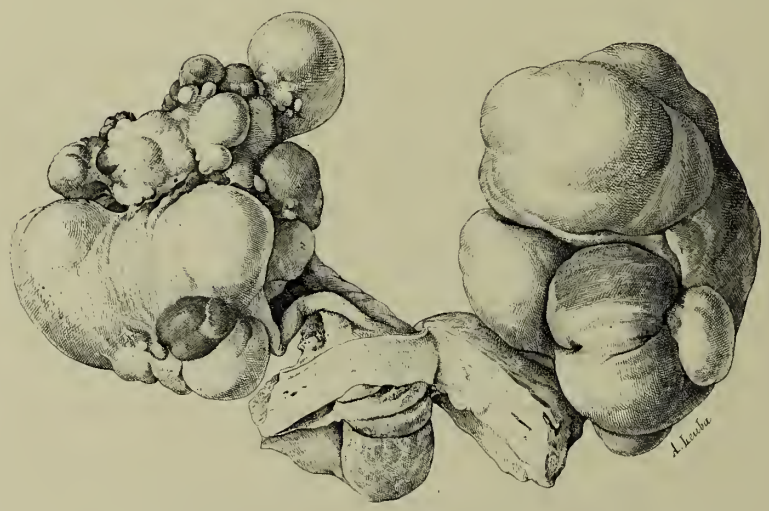

Fig. 29. — Epithélioma kystique des deux ovaires.

causes étiologiques de ces énormes ascites, on ne doit jamais oublier de ranger l'épithélioma ovarien, et cela, même chez les femmes très jeunes : chez une jeune fille de 20 ans, que nous avons opérée pour une ascite de ce genre, d'évolution très rapide et de date toute récente, il existait un épithélioma kystique de l'ovaire droit, sans végétations extrinsèques et sans nodules péritonéaux.

Lorsque l'ascite manque, la consistance, les bosselures, les adhérences fréquentes de la tumeur, les accidents par lesquels elle se manifeste tout d'abord, peuvent faire admettre le fibrome, la torsion annexielle, même l'appendicite. Nous insistons sur les éléments du diagnostic, en rapportant toute une série d'observations, et spécialement sur la nécessité de « penser » toujours à ces néoplasmes ovariens, encore une fois, même chez les femmes très jeunes.

L'ablation précoce, large, globale est tout indiquée, et peut donner des résultats durables, si la tumeur est très limitée et qu'il n'y ait pas de semis nodulaire du péritoine.

Pour les *kystes dermoïdes* de l'ovaire, il y a lieu de signaler la torsion du pédicule, à laquelle les kystes dermoïdes sont particulièrement exposés, et qui se présente parfois avec des caractères cliniques analogues à ceux de l'appendicite; nous en rapportons un exemple, chez une jeune fille de 16 ans, et notre élève, M. le Dr Niot, a consacré sa thèse à cette question de diagnostic (G. Niot : *De la torsion du pédicule des kystes dermoïdes de l'ovaire droit; diagnostic avec l'appendicite*. Thèse de Paris, 1901).

La suppuration du kyste est un autre accident d'une relative fréquence, et qui conduit à la rupture de la poche, dans le péritoine, à la peau, dans l'intestin et surtout dans la vessie. Une de nos opérées portait une grosse tumeur hypogastrique, rouge et fluctuante, qu'on retrouvait, par le toucher, remplissant le cul-de-sac postérieur d'une masse épaisse et pâteuse; la pilimiction avait été constatée : il s'agissait d'un « dermoïde » ovarien, ouvert, par une étroite fissure, dans la vessie, et en imminence d'ouverture cutanée; l'intervention confirma ce diagnostic, et fut suivie de guérison. Le processus d'infection de ces poches kystiques est intéressant à rechercher : il semble probable qu'à la suite d'un foyer septique initial, plus ou moins distant, le transport microbien puisse se faire par voie sanguine ou lymphatique, et qu'en d'autres cas, il ait lieu, plus simplement, par voie de contiguïté, lors d'adhérences intestinales.

Un autre point à noter, c'est l'éventualité d'une *évolution très tardive* de ces kystes dermoïdes ovariens, qui, à une période avancée de la vie, à 65 ans chez une de nos malades, commencent à grossir et acquièrent très vite un développement considérable. Dans certains cas la dégénérescence maligne donne la raison de ces accroissements retardés.

Enfin les kystes dermoïdes bilatéraux ne sont pas très rares. Lorsqu'ils sont volumineux et nécessitent l'ablation, on devra, chez les femmes jeunes, (l'une de nos opérées avait 16 ans), s'efforcer de conserver un reliquat de tissu ovarien, au pourtour du kyste ou à sa base d'implantation. D'ailleurs, plus on opère tôt, et plus on a de chances de trouver, au moins d'un côté, l'ovaire en partie indemne, et de pouvoir pratiquer une opération qui sauvegarde l'avenir, tout en mettant la malade à l'abri des graves complications du dermoïde ovarien,

Rapport sur une observation de M. Buffet d'Elbeuf : Les fibromes gangrenés.

(*Bull. et Mém. Société de Chirurgie*, 1898, p. 541.)

Note sur les fibromes cervicaux à développement antérieur.

(*Annales de Gynécologie et d'Obstétrique*, octobre 1906.)

A propos du cancer du col utérin consécutif à l'hystérectomie subtotale.

(*Bull. et Mém. Soc. de Chir.*, 1910, p. 751.)

A propos de la radiumthérapie.

(*Bull. et Mém. Soc. de Chir.*, 1910, p. 665.)

Déciduome malin.

(*Bull. et Mém. Soc. de Chir.*, 1905, p. 54.)

Il y aurait toute une étude à faire des variétés de siège et de morphologie du fibrome utérin, et cela, non point à titre de curiosité anatomo-pathologique, mais au point de vue des complications, du danger et des difficultés opératoires, qui ressortissent à chacune d'elles. Pour les fibromes cervicaux développés en avant, deux variétés sont à décrire : dans la première, le gros fibrome cervical s'implante sur le col par un véritable pédicule; il est mobile, au moins jusqu'à un certain volume, puis forme un bloc compact entre la vessie et le corps utérin; il est d'extirpation, en général, facile; — dans la seconde, le fibrome se développe en nappe continue et sessile, il peut acquérir des dimensions considérables, et complique alors singulièrement l'hystérectomie. La vessie est refoulée et remonte à une hauteur anormale, en pareil cas : on aura soin, le ventre ouvert, d'inciser le péritoine pré-utérin le plus haut possible, et de commencer, de très haut en bas, le travail de dénudation progressive, à la compresse, en se tenant toujours au contact même de la tumeur, que, finalement, on pourra relever.

Sous le nom de fibromes gangrenés, nous entendions seulement le spha-

cèle des polypes intra-vaginaux, dont deux types sont à signaler : 1° le sphacèle *superficiel*, celui de la coque utérine qui enveloppe le fibrome pédiculé; 2° le sphacèle *total*, *en masse*, qui se complique souvent d'accidents septico-pyohémiques des plus graves. Nous en rapportions deux cas.

Je pratique d'ordinaire l'hystérectomie supra-vaginale pour les fibromes, hormis des cas, bien entendu, où le col est gros ou suspect; elle me semble

Fig. 30. — Déciduome malin.

plus rapide, plus simple, par suite plus bénigne, et, pour tout dire, j'en ai l'habitude, et je tiens pour assez légitime cette dernière raison, qui, je pense, ne m'est pas particulière. Ce n'est pas l'éventualité du cancer ultérieur du moignon du col (du reste évidé et réduit) qui suffira à m'en détourner. J'ai observé pourtant et je rapporte deux cas de ce genre, mais j'ai vu pareil néoplasme survenir, après l'hystérectomie totale, au fond du vagin. Il me semble donc que la présence de ce cancer secondaire n'est pas supérieure à la menace générale du cancer, si je puis ainsi dire.

Je ne rappelle mon observation de *déciduome malin* (fig. 30) qu'avec certaines réserves, car la question d'interprétation histologique ne laisse pas que d'être encore fort complexe (et j'ai eu d'autres cas, depuis, que je garde en réserve, l'entente histologique n'ayant pu se faire). Pourtant, dans celui de 1905, l'examen, pratiqué par M. Magitot, avait été démonstratif, et, d'autre part, l'évolution clinique était frappante. Il s'agissait d'une femme de 32 ans, qui, après un arrêt menstruel de quelques semaines, avait eu, sans douleur, une hémorragie très abondante, et, depuis, avait continué à perdre pendant cinq semaines. Elle expulsa alors un gros « caillot », dans lequel une sage-femme avait reconnu des vésicules. Les hémorragies se répétèrent pendant deux mois avec une abondance considérable, entraînant parfois de nouvelles vésicules.

Du sang liquide suintait sans trève, et la malade était absolument exsangue, lorsque je l'opérai. L'utérus remontait à 4 travers de doigt au-dessus de la symphyse; je suturai d'abord le col, puis, ouvrant les deux culs-de-sac vaginaux, je réussis à faire doucement basculer le fond de l'utérus en avant, et, sans la moindre rupture, j'achevai l'hystérectomie vaginale. La guérison suivit; elle s'est maintenue depuis.

Les premières étapes du prolapsus génital; la colporraphie à plicature profonde.

(*Gazette médicale de Paris*, juillet 1894 et *Congrès français de Chirurgie*, 1896.)

L'hystérectomie dans le prolapsus utérin. (Rapport de M. Quénu.)

(*Bull. et Mém. de la Soc. de Chir.*, 20 décembre 1895.)

L'hystérectomie dans le prolapsus utérin.

(*Congrès français de Chirurgie*, 1896.)

A propos des résultats éloignés de l'hystéropexie.

(*Congrès d'Obstétrique, de Gynécologie et de Pædiatrie*, Rouen, 1904.)

Dans les prolapsus vaginaux, la vessie ou le rectum prolabent autant que le vagin ; par conséquent il est utile, pour obtenir une réparation complète et durable, d'agir isolément sur la paroi vésicale ou rectale, et de la

rétrécir, pour son compte, dans une aussi large mesure que possible, avant de réunir les bords de la perte de substance vaginale, constituant l'avivement. Dans ce but, une fois excisé le lambeau muqueux vaginal, un long catgut est passé transversalement dans l'épaisseur de la paroi cruentée profonde, près de son angle antérieur; il sort, d'un côté et de l'autre, à peu de distance des bords de l'avivement; chacun des bouts est alors conduit verticalement, toujours dans l'épaisseur de la paroi profonde, pour s'en dégager un centimètre et demi plus loin; les deux fils sont noués, puis, ramenés en dehors, décrivent dans la paroi un second trajet vertical, sortent encore, sont noués sur la ligne médiane, et ainsi de suite. On obtient de la sorte un pli, un accolement de la paroi vésicale ou rectale (fig. 51), une cystorraphie ou une rectorraphie complémentaires. Je suis toujours resté fidèle à cette technique, qui me donne de bons résultats.

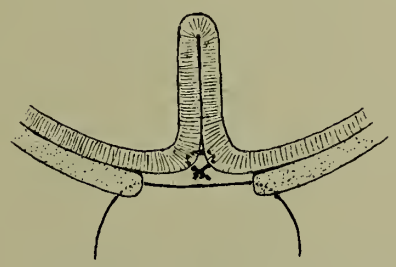

Fig. 51. — Colporraphie à plicature profonde (schéma).

Pour les prolapsus totaux, invétérés, chez des femmes ayant dépassé la ménopause, j'avais pratiqué, deux fois, l'hystérectomie vaginale en 1895; je rapportais cinq nouveaux cas en 1896. L'intervention n'est complète que si l'on combine à l'hystérectomie une large colpectomie; la ligature des deux pédicules utérins est préférable à l'application des pinces à demeure; de plus, il est utile de fixer l'un à l'autre les deux moignons.

Pour les rétro-déviations utérines douloureuses, j'ai pratiqué autrefois de nombreuses hystéropexies : j'en rapportais une série de 142 cas, au Congrès de Rouen, dont 76 hystéropexies pour rétro-déviation, et 66 fixations utérines complémentaires d'une intervention annexielle (c'était l'époque où l'on faisait très rarement l'hystérectomie, lors d'ablations annexielles, et où un certain nombre de chirurgiens avaient l'habitude de fixer souvent à la paroi l'utérus conservé). J'avais toujours eu recours à la *fixation utéro-pariétale basse*, autrement dit, je n'avais jamais placé de fil suspenseur au-dessus du niveau d'émergence des ligaments ronds, de façon à laisser entièrement libre le dôme utérin. Grâce à cette technique et à ce mode d'exécution, l'hys-

téropexie est parfaitement compatible avec la conception, l'évolution normale de la grossesse et l'accouchement régulier.

J'avais revu un certain nombre de mes opérées à un stade plus ou moins avancé de la grossesse; quatre d'entre elles avaient accouché normalement, à terme, sans que, d'ailleurs, l'adhérence utéro-pariétale eût cédé.

Toutefois, on ne saurait oublier, ajoutai-je, que l'hystéropexie place toujours l'utérus, organe naturellement mobile, dans une situation un peu anormale; que, d'autre part, dans certaines conditions, les adhérences fixatrices peuvent s'étendre au delà de la zone primitivement accolée à la paroi; que des accidents ont été signalés, maintes fois, au cours de la grossesse ultérieure ou de l'accouchement. Aussi, tout en reconnaissant la légitimité et l'efficacité de l'opération, m'efforçais-je d'en préciser et d'en limiter les indications.

Depuis lors, quelques autres faits d'observation tardive m'ont éloigné d'une intervention, que j'avais d'abord très souvent pratiquée. Je lui ai substitué, depuis plusieurs années, l'opération de Doléris, qui me donne de bons résultats.

Les tumeurs urétrales et péri-urétrales chez la femme.

(*Leçons de Chirurgie*, p. 594.)

Les abcès sous-urétraux chez la femme.

(*Semaine médicale*, 29 juillet 1908.)

La paroi inférieure de l'urètre et le septum urétro-vaginal, chez la femme, peuvent être le siège de kystes, de tumeurs bénignes ou malignes, fibromes, sarcomes, fibro-myomes, épithéliomas, que nous avons étudiés, d'après plusieurs faits, enfin d'abcès.

Nous relations et figurions, en 1895, un fibro-myome sous-urétral, gros comme un œuf de poule : après ablation de la tumeur, l'urètre était dénudé sur toute sa longueur, et l'on distinguait aisément les fibres musculaires transversales de sa tunique externe; il était resté d'ailleurs parfaitement intact, et la tumeur siégeait bien dans l'épaisseur du septum urétro-vaginal, sans connexion aucune avec la muqueuse de l'urètre. L'examen histologique montra que l'élément myomateux avait une part prépondérante dans la constitution de cette tumeur, les coupes ressemblant à s'y

méprendre, à celles du fibro-myome utérin. J'étudiais ces *corps fibreux de l'urètre*, dont quelques exemples assez rares étaient alors publiés.

J'insistais également sur le diagnostic de ces tumeurs bénignes sous-urétrales, kystes ou fibromes, avec les abcès sous-urétraux, qui affectent parfois une évolution chronique, indolente, et s'entourent d'une muqueuse épaissie et d'une coque indurée; et j'y suis revenu en 1908, dans une étude sur les divers types d'abcès. Le fibrome représenté figure 32 donnait, au

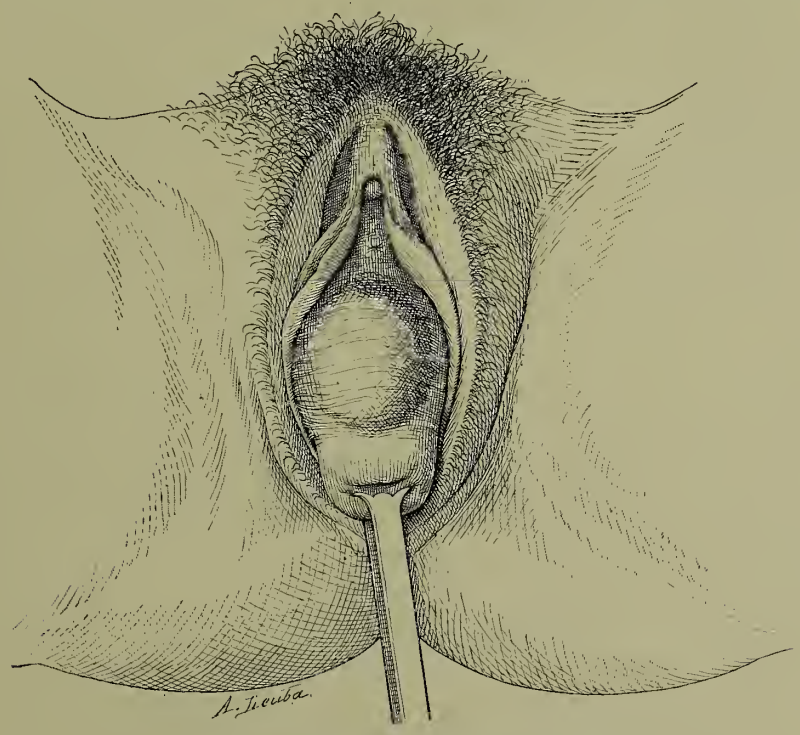

Fig. 32. — Fibrome du septum urétro-vaginal.

premier examen, toutes les apparences d'une pareille collection : il était mou, implanté largement, et faisait corps avec la cloison urétro-vaginale. Après incision de la muqueuse vaginale, il fut extirpé aux doigts et aux ciseaux : il occupait une sorte de loge en pleine cloison. L'examen histologique montra qu'il s'agissait de fibrome pur.

On assigne, à ces *abcès sous-urétraux*, comme origine ordinaire, l'infection des culs-de-sac ou des conduits péri-urétraux : canalicules de Skene, lacunes latérales, lacunes et conduits du septum; ils peuvent aussi procéder d'une contusion du septum, au cours de l'accouchement, ou naître dans les bourses séreuses de la région.

En clinique, il faut distinguer : 1° les petits abcès ou les trajets purulents latéraux; 2° les gros abcès médians, sous-urétraux (fig. 33), de tout le septum, non fistuleux; 3° les poches suppurées médianes, fistuleuses.

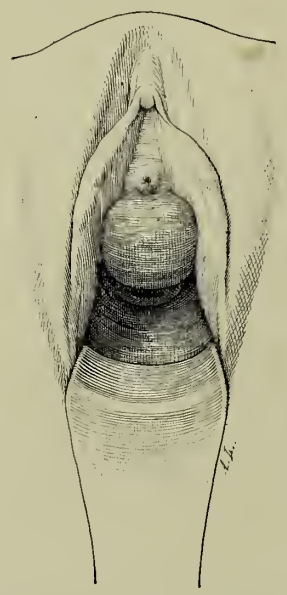

Fig. 33. — Abcès sous-urétral.

L'incision pure et simple peut être curatrice, dans les gros abcès sous-urétraux aigus, dont nous avons donné des exemples; elle est, en tout cas, au milieu de ces foyers phlegmoneux, le premier temps et la besogne préparatoire. Toutefois on doit bien savoir que, dans la plupart des cas, il ne suffit pas d'ouvrir l'abcès : il faut en exciser la paroi. Or, c'est précisément pour exécuter sans dommage cette excision que l'on doit être instruit des rapports étroits de l'abcès avec l'urètre et de son origine habituelle dans les canalicules péri-urétraux : à pousser trop loin le travail de dissection, en haut et en arrière, on courrait le risque d'ouvrir le canal urétral ou la vessie, et mieux vaudra se borner, très souvent, à laisser adhérente la paroi profonde, tout au moins la portion péri-urétrale de cette paroi, en la curettant.

VOIES URINAIRES

Grand kyste hématique du rein gauche.

(En collaboration avec M. Sébileau.)

(*Bull. Société anatomique*, 1887, p. 626.)

Du gros rein polykystique de l'adulte.

(*Thèse de Paris*, 1888.)

Les kystes des reins.

(*Gazette des Hôpitaux*, 20 avril et 4 mai 1889.)

Kyste hydatique du rein droit, opéré par la méthode du capitonnage.

(*Bull. et Mém. Soc. de Chir.*, 1900, p. 485.)

Hypernéphrome du rein.

(*Bull. et Mém. Soc. de Chir.*, 1905, p. 91.)

Tumeur polykystique para-rénale combinée à deux reins polykystiques.

(*Bull. et Mém Soc. de Chir.*, 1907, p. 272.)

Faut-il opérer le rein polykystique?

(*Semaine médicale*, 2 mars 1910.)

Les abcès anté-rénaux.

(*Congrès français de Chirurgie*, 1899.)

Nous avons cherché, dans notre thèse, à préciser les traits de cette curieuse affection, que nous avons dénommée *gros rein polykystique*, et qui est loin d'être rare; nous en avions rassemblé 63 observations publiées, et le nombre en pourrait être aisément triplé aujourd'hui.

Nous insistions sur la bilatéralité à peu près constante, et sur la coexistence assez fréquente de pareilles lésions kystiques du foie : dans 17 de nos 63 cas, il y avait une dégénérescence kystique simultanée du foie et des reins et l'on observe parfois une sorte de généralisation du processus kystique.

Cette affection, dont nous discutions les modes pathogéniques, n'avait guère passé jusqu'alors que pour une trouvaille d'autopsie; nous nous sommes efforcés d'en tracer les caractères cliniques et d'établir les quelques

données sur lesquelles on peut en faire le diagnostic. Depuis, il nous est arrivé, à plusieurs reprises, de porter ce diagnostic sur le vivant et de suivre les malades ; les multiples bosselures dont la grosse tumeur rénale est parsemée, leur consistance, la bilatéralité fournissent à une exploration soigneuse des indices suffisants.

L'aspect absolument caractéristique de ces reins (fig. 34), disions-nous en 1888, est de nature à prévenir une intervention malencontreuse, lorsqu'on rencontre pareille tumeur : il convient de ne jamais poursuivre la néphrectomie, les lésions devant, en pratique, être toujours considérées comme bilatérales.

Depuis lors, la question paraît s'être modifiée, et la formule primitive : il n'y a pas de traitement chirurgical du rein polykystique, telle qu'elle se dégageait des premières expériences malheureuses, n'a donc plus la valeur absolue qu'il semblait sage de lui attribuer ; mais on aurait tort d'aller trop loin dans le sens opposé.

On ne saurait accorder un sérieux crédit à cette hypothèse du rein polykystique unilatéral, par laquelle on avait expliqué les premières survies, après néphrectomie : que l'hypothèse se vérifie, et que l'un des reins puisse être, en réalité, indemne de toute dégénérescence kystique, quelques faits semblent en témoigner ; mais le nombre en est relativement si restreint, qu'on ne saurait faire fonds sur cette intégrité exceptionnelle et anormale, pour trouver la raison des survies et des pseudo-guérisons dont il vient d'être parlé. Non ; en règle, la maladie doit être tenue pour bilatérale ; mais elle se développe parfois très inégalement dans l'un et l'autre rein, et l'on peut trouver l'un des organes, le gauche surtout, profondément dégénéré, alors que, de l'autre côté, la transformation kystique est encore toute partielle et segmentaire, et la fonction du parenchyme fort peu altérée.

C'est en pareilles conditions et sous cette réserve que la néphrectomie peut n'être suivie d'aucun accident, et c'est précisément cette intégrité fonctionnelle suffisante du rein opposé, qui, préalablement démontrée, légitimerait seule l'ablation unilatérale.

Si donc le rein polykystique n'est plus indolent et latent, comme de coutume, qu'il suppure, qu'il se complique de douleurs, d'hématuries ou d'hémorragies profuses intra-kystiques, et que l'on ait pu se convaincre préalablement que le fonctionnement est suffisant de l'autre côté, autrement dit, que le processus n'y est encore qu'à une phase initiale, la néphrectomie pourra être indiquée. L'opération n'en est pas moins toujours « assez risquée » ; et, d'autre part, lorsqu'une erreur de diagnostic a

conduit sur un rein polykystique, faire d'emblée la néphrectomie ne saurait passer pour une conduite « de tout repos » ; elle a fourni, sans doute, quelques résultats satisfaisants, mais l'enjeu est « trop lourd » pour qu'on se décide aisément à « tenter la chance ».

Ajoutons que, au cours même de l'intervention, de singulières erreurs d'interprétation sont possibles; chez une femme de 44 ans, croyant avoir affaire à une tumeur du rein, nous trouvions une grosse masse polykystique, occupant la moitié inférieure du rein, la moitié supérieure restant

Fig. 34. — Gros rein polykystique.

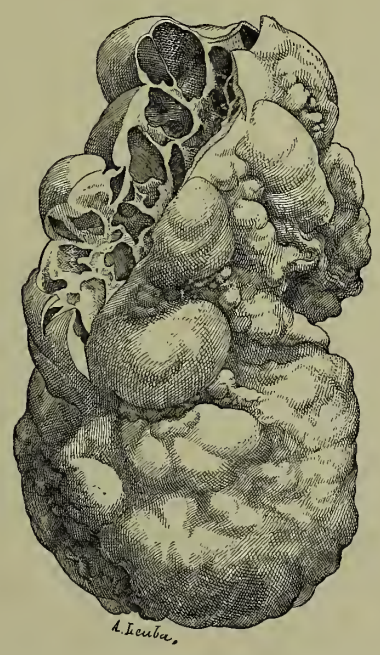

Fig. 35. — Tumeur polykystique, para-rénale.

indemne. L'aspect était absolument celui de la maladie kystique, encore localisée, comme des exemples en ont été donnés. Je fis une néphrectomie partielle; or, l'examen histologique (Ménétrier) démontra qu'il s'agissait, en réalité, d'une tumeur maligne, de forme polykystique. Il n'est pas excessif d'admettre que dans quelques-uns des faits de néphrectomie totale dont nous parlions, on eut affaire à un néoplasme anormal du même genre, et non au gros rein polykystique proprement dit.

En 1907, j'enlevai, à gauche, une *tumeur polykystique para-rénale* (fig. 35) qui, elle, présentait absolument l'aspect du rein, l'examen histologique, pratiqué par M. Vitry, montra qu'elle s'était développée, suivant toute

vraisemblance, aux dépens des débris restants du corps de Wolff; elle était combinée à deux reins polykystiques (fig. 34) et à une maladie kystique du foie. Cette coexistence n'avait point encore été signalée : est-ce là, d'ailleurs, une simple coïncidence, et n'est-on pas tenté de voir là une communauté pathogénique et une parenté d'origine? Nous posions la question.

Rappelons qu'à côté de cette forme de l'adulte, il existe un *gros rein polykystique congénital* dont nous rassemblions, en 1889, 36 observations; en même temps, nous faisions l'étude des autres kystes du rein : grands kystes séreux, kystes hématiques, kystes hydatiques. Le cas que je présentais à la Société de Chirurgie, en 1900, était, je pense, le premier exemple de kyste hydatique du rein, traité et guéri par la méthode du capitonnage et de la réunion primitive.

Je rappellerai encore la description que je donnais, en 1899, des abcès *anté-rénaux*.

Ces collections sont développées tout entières en avant du rein; c'est en avant, du côté du flanc, qu'elles progressent, et c'est là aussi que doit porter l'incision. L'origine et la pathogénie de ces abcès anté-rénaux sont, du reste, variables, comme en témoignent les cinq faits que nous rapportions : 3 fois il s'agissait de suppurations d'origine rénale ou périrénale, 2 fois de suppurations péricoliques.

En pratique, ce qui est intéressant, c'est la voie à suivre pour ouvrir ces collections; l'incision lombaire conduit directement sur la face postérieure du rein, refoulé en arrière, et ne donne, à la suite d'un débridement externe, qu'un accès toujours insuffisant; on doit intervenir *en avant*, au niveau du relief de la tumeur, par voie latéro-abdominale.

Cystostomie et cysto-drainage hypogastrique.

(*Semaine médicale*, 1895, p. 452.)

La cystostomie chez les prostatiques.

(*Bull. et Mém. Soc. de Chir.*, 14 février 1894.)

La cystostomie sus-pubienne; indications; technique.

(*Leçons de Chirurgie*, p. 457 et 455.)

Exstrophie de la vessie.

(*Bull. et Mém. de la Soc. de Chir.*, 1908, p. 1190.)

A ce moment (en 1895), la question de la cystostomie était toute neuve encore, l'opération lyonnaise n'avait pas « fait son chemin » à Paris. Nous l'avons pratiquée et défendue. Nous cherchions à en préciser les indications : 1° dans certaines crises de prostatisme aigu, caractérisées par une rétention complète, se greffant sur une dysurie ancienne, et compliquées d'accidents généraux graves, alors que des essais suffisamment prolongés de cathétérisme sont restés infructueux; 2° lors de difficultés persistantes, de la miction et du cathétérisme, accompagnées de rétention incomplète, de douleurs, d'hémorragies au passage de la sonde; 3° lors d'infection vésicale confirmée. Elle est, du reste, temporaire ou définitive.

Quant à la continence prolongée et au fonctionnement régulier du « nouvel urètre » sus-pubien, l'expérience ne tarda pas à nous convaincre qu'on se préparerait de singulières désillusions en y comptant trop. L'examen de deux canaux hypogastriques, pratiqué 8 mois et un an et demi après l'opération, ne révéla aucune trace de fibres musculaires dans leur paroi, entièrement fibreuse; mais ils passaient dans une fente étroite, une sorte d'anneau formé par les deux muscles droits; ils étaient comme à cheval sur une sangle fibreuse tendue par les droits, et sur laquelle ils pouvaient se couder (Pasteau, *Société anatomique*, 11 *décembre* 1894). C'est donc surtout par la contraction de ses grands droits que le cystostomisé peut fermer son canal sus-pubien, et, jusqu'à un certain point, retenir ses urines.

Il résultait de ces faits que la cystostomie ne pouvait guère rendre de services qu'à titre d'opération temporaire, et d'urgence.

Dans les cas d'extrême nécessité, nous avons montré que l'opération de Méry, rajeunie, la ponction sus-pubienne de la vessie avec un gros trocart, suivie de l'introduction d'une sonde à demeure, et de l'installation d'un « siphon », peut être utilisée avec un réel profit, sous la réserve qu'elle soit bien pratiquée; mais le cysto-drainage hypogastrique ne sera jamais, naturellement, qu'une intervention exceptionnelle et « de contrainte ».

Dans une *exstrophie de la vessie*, chez un garçon de 4 ans et demi, je suis arrivé à reconstituer entièrement la paroi antérieure, vésico-urétrale (fig. 36), par deux interventions successives,

Dans la première, je pratiquai une incision péri-vésicale, et libérai le bord adhérent de la vessie sur tout son pourtour : après avoir tamponné la cavité, je pus ramener en contact, sur la ligne médiane, les deux moitiés de ce bord; je les réunis par un surjet au catgut, et, par-dessus, j'établis une seconde ligne de réunion, par une série de points en U transversaux, réalisant une sorte d'enfouissement du surjet profond. Ceci fait, je taillai et je relevai, de chaque côté, un large lambeau cutané, rectangulaire; j'ouvris la gaine des droits, et, une fois décollés, je les rapprochai sur la ligne médiane. Comme ils ne venaient pas au contact, une fente longitudinale fut

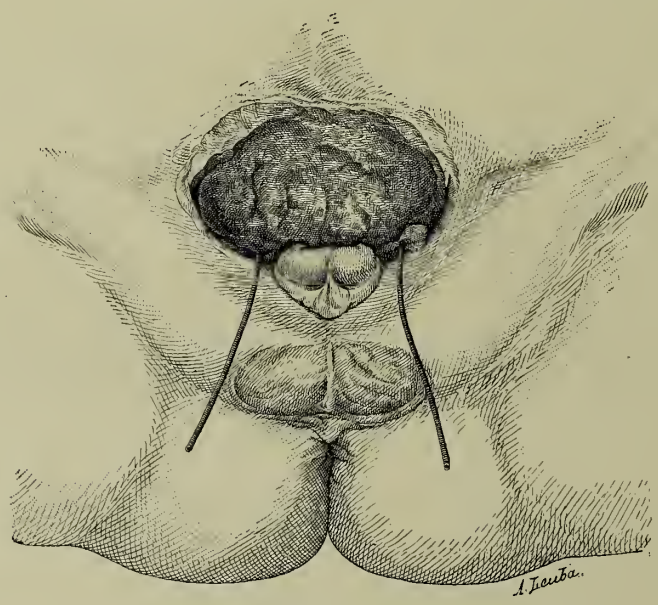

Fig. 36. — Exstrophie de la vessie.

pratiquée dans chacun des muscles, en leur milieu, et les segments musculaires internes, renversés de dehors en dedans, se laissèrent accoler et suturer; des points en U transversaux et un surjet superficiel rapprochèrent les plans aponévrotiques.

Les deux lambeaux cutanés, suffisamment libérés sur leur face profonde, furent alors réunis; puis un pont cutané scrotal fut taillé, ramené de bas en haut autour du gland, et suturé au bord inférieur de ces lambeaux, fermant, en partie du moins, l'extrémité déclive de l'hiatus.

Toute la portion pré-vésicale de la restauration se maintint; au niveau du col et de l'urètre, la réunion manqua.

La seconde intervention, complémentaire, eut lieu quatre mois après. Je

retrouvai d'abord le pont scrotal, qui s'était rétracté au-dessous du gland; il fut disséqué et ramené en haut; puis, de chaque côté de la gouttière vésico-urétrale, un lambeau cutané fut taillé, celui de gauche, de dehors

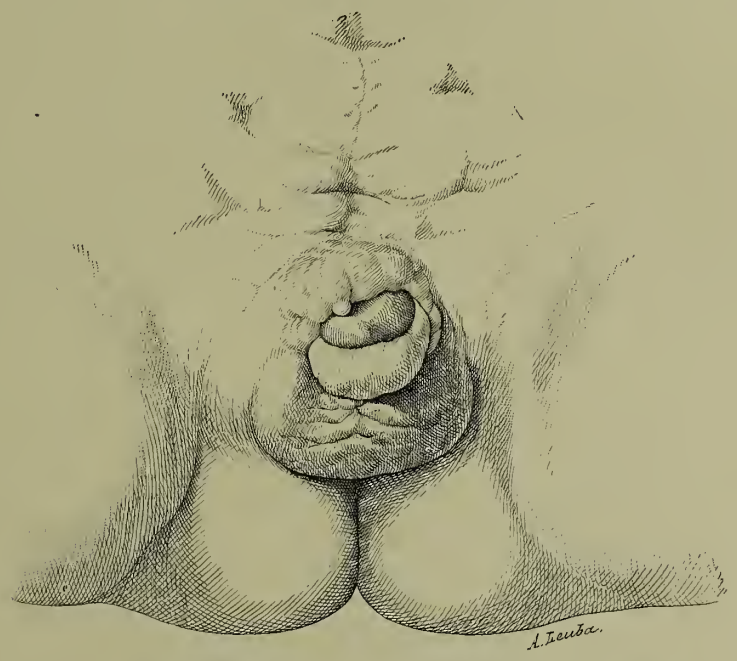

Fig. 37. — Estrophie vésicale : aspect de la région après guérison.

en dedans; celui de droite, de dedans en dehors; le premier, retourné peau en dessous, fut recouvert par le second, disséqué suffisamment loin pour se laisser mobiliser, et tous deux furent réunis.

La cicatrisation est complète, sans fistule (fig. 37).

RECTUM ET ANUS

Extirpation d'un rétrécissement du rectum par la voie vaginale.

(*Bull. et Mém. Soc. de Chir.*, 1904, p. 743.)

Traitement opératoire des fistules recto-urétrales.

(*Bull. et Mém. Soc. de Chir.*, 28 juillet 1894, et *Leçons de Chirurgie*, p. 415.)

La cure radicale des hémorroïdes.

(*Leçons de Chirurgie*, p. 366.)

Je tiens à signaler l'*extirpation d'un rétrécissement du rectum par le vagin*; c'est là un fait à l'actif de cette voie d'extirpation rectale, exceptionnelle, sans doute, mais qui peut être suivie avec avantage, dans certaines conditions. Elle permet de ménager complètement le sphincter.

Le rétrécissement, qui avait résisté à toutes les tentatives de dilatation, occupait la zone ampullaire inférieure : par une incision de la paroi vaginale postérieure, le rectum fut libéré et amené au dehors, le segment

Fig. 38. — Fistule recto-urétrale.

rétréci fut réséqué, et le bout supérieur abaissé jusqu'à l'anus. La guérison fut très simple, et suivie d'un résultat durable, qui ne s'est point démenti.

J'ai décrit, en 1894, un procédé de cure des fistules recto-urétrales, qui m'avait permis de guérir une *fistule congénitale*, chez un enfant de 5 ans, né avec une imperforation de l'anus, et opéré, de cette dernière malformation, le lendemain de sa naissance. La malformation était complexe, et, au-dessus de l'anus primitivement imperforé, un trajet faisait communiquer le rectum et la portion membraneuse de l'urètre (fig. 38) ; on découvrit, sur la paroi rectale antérieure, à une hauteur de 15 millimètres environ, l'orifice postérieur de ce trajet, sous forme d'une fente verticale. Des matières fécales s'échappaient de temps en temps par l'urètre, et l'urine s'écoulait d'une façon continue par l'anus.

Qu'elles soient, du reste, congénitales ou acquises, la cure opératoire de ces fistules a été tentée par divers procédés, parmi lesquels il y a lieu de rappeler l'incision périnéale simple qu'on laisse béante et qui se ferme par bourgeonnement; l'avivement et la suture de l'orifice fistuleux rectal, par une technique analogue à celle qui est de mise pour les fistules vésico-vaginales. Nous avons eu recours à une autre pratique, qui consiste essentiellement dans la séparation et l'éloignement des deux orifices fistuleux, et leur suture isolée.

Une large incision transversale, un peu arquée et amincie à ses extrémités, fut faite au-devant de l'anus; la paroi antérieure du rectum décollée de bas en haut, et, après section du trajet fistuleux, la libération rectale pour-

Fig. 39. — Décollement recto-urétral : les deux orifices fistuleux séparés et traversés par une sonde.

Fig. 40. Suture isolée des deux orifices fistuleux.

suivie notablement au-dessus des deux orifices, rectal et urétral (fig. 39). L'un et l'autre furent fermés, séparément, par des points de soie fine, conduits de façon à replier la paroi et à l'adosser par une surface aussi large que possible (fig. 40). La plaie périnéale, qui avait été réunie au cours des deux premières tentatives, sans succès, fut laissée ouverte, et se combla progressivement, du fond à la surface. La guérison fut complète et définitive.

Enfin je me suis rattaché dès le début à l'opération de Whitehead, pour la cure radicale des hémorroïdes; mon ancien interne, M. le Dr Véron, aujourd'hui professeur à l'École de médecine de Rennes, relatait dans sa thèse, en 1899, mes 31 premières observations; il avait pu revoir un nombre important d'opérés, jusqu'à 3 et 4 ans après l'intervention, et constater les bons résultats définitifs. (*De la cure sanglante des hémorroïdes.* Thèse de Paris, 1899.)

ORGANES GÉNITO-URINAIRES EXTERNES

Chirurgie du testicule tuberculeux.

(*Leçons de Chirurgie*, p. 402. — *Semaine médicale*, 8 janvier 1902.)

J'ai défendu les opérations économiques et précoces dans la tuberculose testiculaire, en particulier l'excision des noyaux épididymaires, et l'*épididymectomie*; j'en ai rapporté d'assez nombreux cas, et des guérisons durables. (Dimitresco. *De l'épididymectomie, partielle ou totale, dans la tuberculose primitive du testicule*. Thèse de Paris, 1897). J'ai cherché à préciser la technique de l'épididymectomie (fig. 41), et conseillé, en pareil cas, pour se rendre

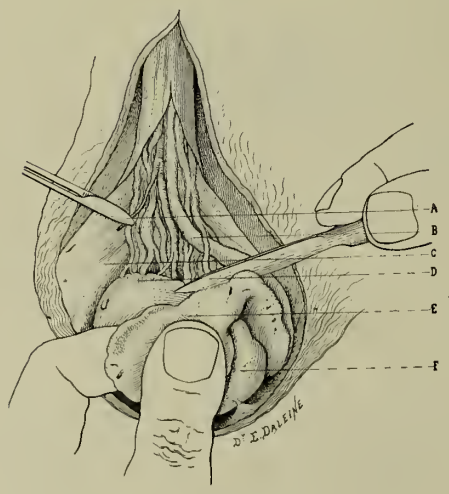

Fig. 41.

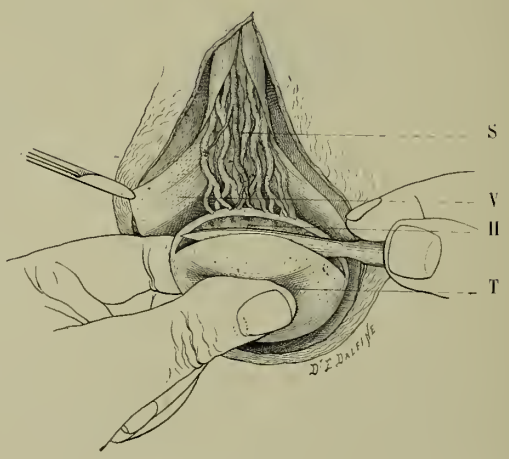

Fig. 42.

Fig. 41. — Épididymectomie totale. — A, artère épididymaire. — B, canal déférent. — C, tunique vaginale. — D, plan de séparation de l'épididyme et du testicule. — E, tête épididymaire. — F, testicule.

Fig. 42. — Orchidotomie exploratrice sur le bord supérieur du testicule. — S, artère spermatique. V, vaginale. — H, incision du corps d'Highmore. — T, testicule.

un compte exact de l'état du corps testiculaire, de recourir à l'*orchidotomie exploratrice*; j'ai fait pour la première fois l'orchidotomie, dans ces conditions, en 1894, sur un malade de 29 ans, auquel j'enlevai l'épididyme droit et une partie du canal déférent; le testicule fut incisé sur son bord convexe,

et, le parenchyme spermatique ayant paru sain, l'albuginée refermée par quelques points de catgut. L'opéré est resté indemne de toute récidive. Il faut, en pareil cas, fendre le testicule jusque dans l'épaisseur du corps d'Highmore; aussi se trouvera-t-on bien parfois de faire l'orchidotomie sur le bord supérieur (fig. 42).

Dans les formes avancées et totales de tuberculose testiculaire, lorsque la castration est indiquée, on devra extirper en bloc toute la zone infectée, en évitant d'inoculer la zone ambiante; aussi la castration en masse, par transfixion médio-scrotale, l'extirpation totale et d'un seul tenant de toute la moitié des bourses, est-elle le procédé de choix.

Note sur la résection du scrotum dans les cas de varicocèle.

(*Bull. et Mém. de la Soc. de Chir.*, 1899, p. 764.)

Procédé simple, qui supprime l'emploi des clamps et des pinces, et que j'ai toujours employé depuis. Après avoir fait tirer fortement le scrotum en avant, une série de points en U, au catgut, sont passés et noués successive-

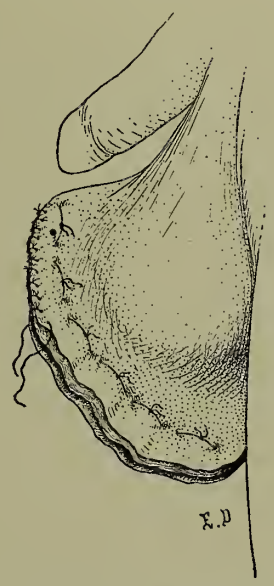

Fig. 43. — Résection scrotale dans le varicocèle.

ment, en ligne arciforme, sans se croiser; puis le grand pli scrotal est réséqué, et il ne reste plus qu'à suturer, encore au catgut, les deux tranches cutanées (fig. 43).

Les torsions incomplètes du cordon spermatique.

(*Semaine médicale*, 9 novembre 1904.)

A côté des torsions complètes du cordon, qui aboutissent à l'infarctus testiculaire, il existe des torsions incomplètes, passagères, spontanément curables, qui débutent avec la brusquerie et l'acuité des torsions nécrosantes, qui suscitent au diagnostic les mêmes difficultés, provoquent les mêmes alarmes, mais qui tournent court et se « redressent » sans dommage. Nous les étudions à propos d'un cas, où nous avions pu faire le diagnostic. Elles déroutent par la brusquerie de leur début; on pense à l'étranglement herniaire, à l'orchite aiguë, à l'orchite par effort, et nous rappelons que ces soi-disant orchites par effort rentrent, sans doute, le plus souvent, dans le cadre des torsions incomplètes.

Il convient, d'ailleurs, d'être fort prudent, en pareil cas, et, si les accidents ne cèdent pas très vite, d'intervenir sans plus tarder, car il y va du sort du testicule.

Les canaux accessoires de l'urètre.

(*Annales des Maladies des organes génito-urinaires*, juin 1888.)

Nous relations et figurions, en 1888, un long canal accessoire que nous avions observé à l'hôpital Saint-Antoine : il était exactement médian, sur le dos de la verge, s'ouvrait par une petite fente, à lèvres plissées et rouges, à la hauteur de la couronne du gland, et remontait jusqu'au ligament suspenseur de la verge, au-devant du pubis; une bougie n° 9 y pénétrait aisément, jusqu'au cul-de-sac terminal; il ne donnait issue ni à l'urine, ni au sperme, et laissait suinter seulement un peu de pus blennorrhéique.

A ce propos, nous avions rassemblé et analysé les observations publiées, et cherché à établir le mode originel de ces canaux.

Nous les classions en deux variétés, suivant qu'ils représentent des ectopies de l'extrémité inférieure du rectum, des canaux éjaculateurs, des conduits excréteurs de la prostate, ou une variété d'épispadias, constituée par l'adossement incomplet des deux bourgeons caverneux.

Ceux de la première variété représentent des faits très rares d'abouchements anormaux. Les vrais canaux accessoires suivent la gouttière supérieure

des corps caverneux, se prolongent plus ou moins loin vers le pubis et se terminent en cul-de-sac; ils sont fréquemment le siège de gonorrhées tenaces.

Gangrène totale de la verge par infiltration d'urine.

(*France médicale*, 1890.)

Rapport sur une observation de M. Sczcypiorski : rupture complète de l'urètre postérieur; disjonction de la symphyse pubienne; fracture par enfoncement du thorax dans la région mammaire gauche; cathétérisme rétrograde; suture métallique des côtes; guérison.

(*Bull. et Mém. Soc. de Chir.*, 1906, p. 800.)

Rupture de l'urètre pénien.

(*Traité de chirurgie d'urgence*, 6e édit., p. 668).

A propos du traitement des ruptures de l'urètre.

(*Bull. et Mém. Société de Chirurgie*, 1911, p. 1275.

Nous avons eu l'occasion d'opérer maintes ruptures de l'urètre, et d'étudier les indications et la technique des diverses interventions qu'elles peuvent commander. Nous signalerons les résultats qu'on peut attendre de la cystostomie, dans les ruptures de l'urètre pénien, datant de plusieurs jours et compliquées d'infiltration étendue et de gangrène menaçante. En 1893, nous avons traité de la sorte, avec un plein succès, un homme de 29 ans, d'une rupture de la portion pénienne, datant de quatre jours; l'état était des plus critiques; la verge insensible, noire, monstrueuse, gonflée et tendue, paraissait gangrenée dans sa presque totalité; l'infiltration occupait toute la zone périnéo-scrotale et remontait très haut sur l'hypogastre; les douleurs étaient très aiguës, la langue sèche, la face terreuse, l'infection très profonde.

Après avoir fait de larges débridements au thermocautère sur tous les tissus infiltrés, je pratiquai la cystostomie sus-pubienne; il fallut pénétrer à une profondeur considérable, et ce fut entre deux épaisses murailles de parties molles gorgées d'urines, que la vessie fut amarrée et ouverte. Le soulagement fut immédiat; le sphacèle se limita aux enveloppes, la miction se

rétablit, et, finalement, au bout de quatre mois, et à la suite d'une série d'interventions réparatoires secondaires, la guérison était complète.

Quant aux ruptures périnéo-bulbaires, récentes, après avoir pratiqué un certain nombre d'urétrorraphies primitives, je me suis rangé, depuis plusieurs années, à la méthode de la double urétrostomie périnéale, suivie ultérieurement d'autoplastie complémentaire. (Guyon-Legueu) ; j'en rapportais deux cas très-heureux à la Société de Chirurgie.

Sur deux kystes congénitaux du raphé génito-périnéal.

(*Gazette hebdomadaire de Médecine et de Chirurgie*, novembre 1895.)

Les lipomes du périnée.

(*Annales des Maladies des organes génito-urinaires*, avril 1897.)

Ce sont là des tumeurs rares du périnée. En 1897, on ne pouvait réunir que 23 cas de kystes congénitaux du raphé, et qui, encore, n'étaient pas tous

Fig. 44. — Lipome du périnée.

d'une authenticité certaine. Nous relations deux faits de ce genre : un kyste mucoïde, un gros kyste dermoïde. Ce dernier était resté fistuleux depuis six ans, soumis à des altérations journalières de remplissage et d'évacuation. « Il n'est pas douteux, ajoutions-nous, que certains trajets canaliculaires, inguérissables, ne reconnaissent, ici comme en d'autres régions, une semblable

pathogénie, que l'extirpation complète et l'examen de la paroi permettraient seuls de mettre en lumière. »

Pour les lipomes, il y a lieu de distinguer ceux qui s'étendent secondairement au périnée, les lipomes d'origine fessière, labiale ou inguino-pubienne, et les lipomes proprement dits du périnée, primitivement périnéaux : c'est à cette seconde catégorie que se rapportait notre observation.

Il s'agissait d'une tumeur, grosse comme une tête d'enfant, composée de deux bosselures, arrondies, presque égales, l'une, postérieure, qui répondait par son implantation à toute la largeur du périnée; l'autre, antérieure, scrotale, séparée de la précédente par un sillon arciforme, et refoulant en avant les deux testicules (fig. 44). Le lipome n'était que peu adhérent à l'aponévrose périnéale superficielle, et l'ablation en fut facile.

Nous n'avions pu trouver que cinq autres cas de lipomes périnéaux proprements dits.

HERNIES

Néoplasmes herniaires et péri-herniaires.

(*Gazette des Hôpitaux*, 3 août 1889.)

Hernie inguinale simultanée de la trompe utérine et de la vessie. Les hernies de la trompe. Les lésions opératoires de la vessie herniée.

(*Revue de Chirurgie*, 1892, p. 12 et 111.)

La hernie ombilicale étranglée.

(*Presse médicale*, 15 février et 7 mars 1896.)

Hernie inguinale pro-péritonéale étranglée, du type pelvien. Laparotomie. Guérison.

(*Bull. et Mém. Soc. de Chir.*, 1899, p. 775.)

Hernie lombaire étranglée.

(*Congrès français de Chirurgie*, 1905.)

Rapport sur un travail de M. Souligoux : Des rétrécissements tardifs de l'intestin, consécutifs à l'étranglement herniaire.

(*Bull. et Mém. Société de Chirurgie*, 1905, p. 267.)

Les hernies étranglées.

(*Traité de Chirurgie d'urgence*, 6e éd., p. 759.)

Nous avons étudié longuement, dans notre « Chirurgie d'urgence », les hernies étranglées, leurs formes et leurs complications, et rapporté les faits de notre pratique.

En 1896, à propos de la hernie ombilicale étranglée, nous insistions surtout sur les formes incomplètes, que l'on a si longtemps rapportées à l'engouement, à l'inflammation, à la péritonite herniaire, et nous cherchions à démontrer, avec de nombreux faits à l'appui, que l'intervention est aussi urgente dans ces faux étranglements que dans l'étranglement vrai, et la réflexion s'applique, du reste, à toutes les variétés de hernies. Nous décrivions la technique à suivre dans ces kélotomies ombilicales, et, en particulier, le procédé suivant, qui donne de bons résultats dans les grosses hernies avec épiploon adhérent : le sac ouvert, on se dirige tout de suite vers le bord supérieur de l'anneau, qu'on débride largement; il devient dès lors facile d'attirer le pédicule épiploïque, qui est lié et sectionné. Ceci fait, on incise le sac circulairement, à peu de distance du collet, et on le détache en masse, avec sa doublure épiploïque, en « décalottant » l'intestin.

Nous insisterons ici sur les *néoplasmes herniaires et péri-herniaires* (la tuberculose était comprise sous ce titre un peu incomplet), sur les *hernies de la trompe et de la vessie*, sur la *hernie lombaire*.

La *tuberculose* et les *néoplasmes* herniaires étaient à peine signalés, en 1889, dans des observations éparses : nous avons groupé 35 de ces faits, autour de deux cas personnels, pour décrire ces complications mal connues des hernies.

Dans l'un de nos faits, il s'agissait d'un fibro-sarcome de l'anse herniée, qui avait envahi une partie du sac (hernie inguinale); la résection fut

pratiquée (Le Fort). Ces néoplasmes peuvent être, d'ailleurs, intra-sacculaires, sacculaires ou péri-sacculaires : le plus souvent, ils prennent origine dans l'épiploon ou l'intestin hernié, et, de là, s'étendent au sac et en dehors de lui.

Quant à la tuberculose, elle affecte deux formes : tantôt on trouve des granulations miliaires, disséminées sur toute la surface de l'enveloppe séreuse (nous en rapportons un exemple); tantôt les lésions sont beaucoup plus avancées, le sac est cloisonné, épaissi, noduleux, et adhérent à son contenu; le segment épiploïque hernié est farci de tubercules, et l'intestin en est parsemé. Le travaux ultérieurs, ayant eu pour objet la tuberculose herniaire, et les faits que nous avons pu nous-même étudier depuis, n'ont pas modifié cette division.

Un autre point, sur lequel nous insistions, c'est la prédominance de ces lésions dans le territoire de la hernie; il n'y a point là une localisation proprement dite, mais, si la tuberculose du sac ou de l'épiploon hernié n'est pas toujours isolée, elle est, d'ordinaire, plus avancée que sur le reste de l'épiploon et du péritoine.

Le diagnostic est relativement aisé, en présence de tumeurs péri-sacculaires; il ne l'est plus, dans les formes endo-sacculaires, et, souvent, l'on se borne à conclure à une épiploïte ancienne, épaissie et adhérente; pourtant, nous avons cherché à montrer que, sous la réserve d'y « penser », on pourra trouver des éléments suffisants à une interprétation exacte.

L'intervention est tout indiquée, et souvent imposée par des accidents de péritonite herniaire ou d'étranglement intra-sacculaire.

Chez un malade de 65 ans, que j'opérais d'une volumineuse hernie inguinale droite étranglée, je découvris dans le sac le cæcum, occupé, sur sa face postéro-interne, par un volumineux sarcome (fig. 45) : je pratiquai la résection suivie d'entérorraphie.

Lors de tuberculose, les conditions sont toutes différentes, suivant que l'on se trouve en présence d'une *tuberculose granuleuse sacculaire*, ou d'une *tuberculose en masse*. Dans le premier cas, le liquide intra-sacculaire est souvent très abondant, et, après débridement du collet, une nouvelle quantité du même liquide, clair et citrin, s'écoule de la cavité abdominale : c'est de l'ascite tuberculeuse et l'on aura tout bénéfice à profiter de la voie herniaire ouverte pour la vider. La résection de l'épiploon est aussi tout indiquée à condition qu'elle porte le plus haut possible, sur une portion saine ou moins infiltrée.

Dans la seconde éventualité, devant une tuberculose totale, fibro-caséeuse, l'excision épiploïque pourra encore parfois être de bonne

pratique; mais, si le processus d'adhésion et de cohérence s'est propagé aux anses intestinales herniées, la besogne devient beaucoup plus complexe, et l'on n'oubliera pas la friabilité particulière que présente alors la paroi intestinale : quoi qu'il en soit, on devra souvent procéder quand même à la libération de l'intestin hernié, les accidents de pseudo-étranglement déri-

Fig. 45. — Néoplasme du cæcum hernié
(sarcome de la paroi postéro-interne, sus-valvulaire).

vant, en réalité, des adhérences, des brides et des soudures intra-sacculaires.

Nous avions en vue deux questions dans notre mémoire de 1892 : les *hernies de la trompe* ; les *hernies de la vessie*, et, en particulier, les lésions opératoires de la vessie, au cours de la kélotomie. Il avait pour point de départ une observation de hernie inguinale étranglée de la trompe droite, compliquée d'une hernie de la vessie (fig. 46), qui fut ouverte et suturée : la guérison avait été obtenue.

Nous ne décrivons que les hernies de la trompe *seule* : 8 cas seulement existaient alors dans la littérature, et toutes les malades étaient des adultes. Sur les 9 faits (en y comprenant le nôtre), 5 fois la hernie était étranglée, et l'étranglement était aigu et serré; le sphacèle paraît être rapide, et la suppuration sacculaire fréquente. L'ablation de la trompe s'impose naturellement, en pareil cas.

Depuis, sur un nouveau fait recueilli dans notre service, l'étude de ces hernies a été reprise en 1904, par notre ancien interne, le docteur Gar-

rigues, dans sa thèse. (*Les Hernies de la trompe utérine.* Thèse de Paris, 1904.)

Une particularité curieuse de la hernie lombaire étranglée, que nous décrivions en 1905, c'est qu'elle manquait totalement de sac péritonéal : le côlon ascendant passait à travers un anneau musculaire étroit, constitué

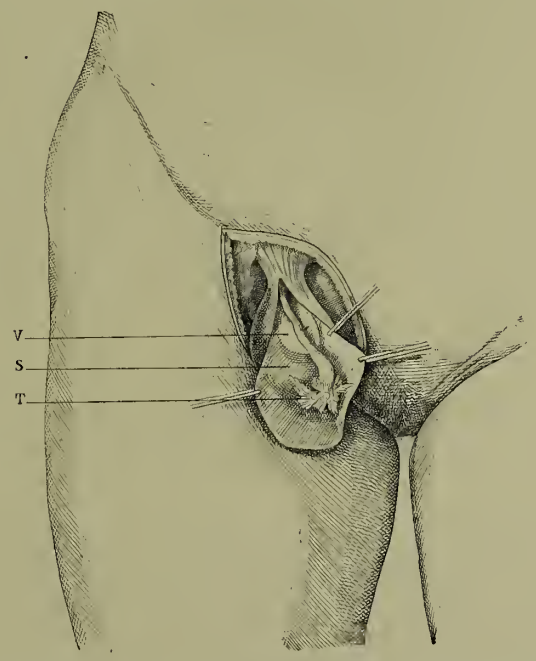

Fig. 46. — Hernie inguinale de la trompe. — Le sac herniaire est largement ouvert (S). — On y voit la trompe et son pavillon T. — En V, un relief de la paroi inférieure du sac indique la situation de la vessie herniaire.

aux dépens du carré lombaire ; il était nettement étranglé, rouge et marqué d'un sillon au niveau de cet anneau. Le débridement fut fait en plein muscle; le malade, un homme de 65 ans, guérit sans incident. Il portait depuis 25 ans, à la région lombaire, une « boule », grosse comme une noix, tout à fait indolente ; on peut donc admettre, jusqu'à un certain point, que la hernie remontant à une date si ancienne, les enveloppes en aient pu se modifier, durant ce long espace de temps.

PAROI ABDOMINALE. FOSSE ILIAQUE

Pour la cure des *hernies pariétales de l'abdomen* et les éventrations, j'ai insisté depuis longtemps sur la nécessité de restaurer le plan musculaire, en utilisant les techniques locales appropriées à sa découverte, à sa libération, à sa reconstitution; la paroi abdominale est essentiellement contractile, et son armature musculaire joue un rôle prédominant dans sa résistance. Mon ancien élève, M. le Dr Dennecé, a exposé ces idées et relaté un certain nombre d'opérations réparatrices de la paroi, recueillies dans mon service. (*Du rôle de l'insuffisance musculaire dans la pathogénie des éventrations.* Thèse de Paris, 1902.)

Les signes à distance des cancers abdominaux.

(*Semaine médicale*, 20 juillet 1900.)

Après avoir rappelé les adénopathies sus-claviculaires, le cancer de l'ovaire, secondaire au carcinome gastrique ou intestinal, bien connu, à l'heure présente, et dont les exemples ne manquent plus; enfin, la plaque indurée pré-rectale, le noyau métastatique du cul-de-sac de Douglas, le *pelvic deposit*, je m'attachais à montrer, avec des exemples, que le « signe ombilical » était aussi un élément précieux d'interprétation clinique, comme l'avaient noté Damaschino, M. Villar, MM. Quénu et Longuet, et cela, non seulement lorsqu'il est représenté par un cancer typique de l'ombilic, mais à un stade plus précoce, sous une forme initiale, caractérisée par le *froncement* et la *rétraction*.

Bien entendu, il se voit surtout au cours du carcinome gastrique; mais on peut l'observer dans toutes les tumeurs malignes, intra-abdominales, quel qu'en soit le siège. Et l'intérêt en est grand, surtout, lorsque la tumeur initiale est encore cachée ou malaisément reconnaissable, ou que la nature en est douteuse. Je cite, entre autres, le cas d'un homme vigoureux de 58 ans, qui, depuis quelques semaines, se plaignait de démangeaisons et de quelques élancements à l'ombilic. Il ne présentait aucun autre accident, et sa santé se maintenait, en apparence, très bonne, il ne souffrait nullement du ventre et n'avait aucun désordre gastro-intestinal. Je l'examine, et je suis

surpris de l'aspect tout spécial de l'ombilic : il est recouvert d'une véritable peau d'orange, finement bosselé, déprimé, et d'une dureté uniforme. L'induration ne s'étend pas, du reste, au delà de la zone ombilicale : on ne sent rien dans la paroi voisine, ni au-dessous d'elle, on ne relève aucune tension suspecte au palper abdominal; le rectum est intact. Je ne crus pas moins devoir conclure à l'évolution latente d'un processus néoplasique profond, j'émis un pronostic des plus graves, et qui ne fut pas accueilli sans quelques hésitations; il se vérifia, et, dans l'année qui suivit, la mort survint par cachexie cancéreuse.

Il faut donc examiner de près, et toujours, l'ombilic, et l'on ne saurait se montrer trop défiant en présence des ombilics durs, rétractés, asymétriques, alors même que la déformation est toute partielle et limitée; on trouvera, dans ce signe ombilical, un élément de diagnostic clinique, comparable à l'adénopathie sus-claviculaire et à la métastase pelvienne.

Les phlegmons iliaques.

(*Semaine médicale*, 29 décembre 1909.)

J'insistais particulièrement sur l'*adéno-phlegmon-iliaque d'emblée*, sans intermédiaire, sans échelons, sans adénite inguinale, sur lequel une communication récente de M. Déjouany à la Société de médecine militaire française avait rappelé l'attention ; j'en donnais des exemples, et j'ajoutais que, à côté des formes typiques et nettes, où le mode d'apparition, le siège, le caractère, le volume de la tumeur suffiraient à en faire soupçonner la nature adénitique, il y en a d'autres, d'interprétation moins facile, où la méconnaissance de cette origine ganglionnaire pourrait entraîner à des erreurs de diagnostic, et surtout de pronostic. Il arrive, en effet, que la suppuration ne reste pas cantonnée au foyer ganglionnaire initial, qu'elle s'étende et donne naissance à un volumineux abcès iliaque; il arrive aussi que la porte d'entrée de l'infection causale ait été réduite à une petite plaie superficielle, à peine remarquée et oubliée déjà, que la lymphangite ait manqué, et que la douleur ait été, dès le début, exclusivement iliaque. On conçoit à quelles hypothèses on peut alors se trouver conduit.

Chez une jeune femme qui m'était envoyée pour une tumeur de la région sus-inguinale gauche, grosse comme une châtaigne, adhérente à la paroi et correspondant à l'anneau inguinal interne, on ne savait rien sur le mode de développement de l'affection et l'on avait pensé à une hernie interstitielle,

épiploïque, adhérente ; toutefois, il n'était nullement démontré par l'examen que la tumeur pénétrât dans le canal ; elle semblait, de plus, trop arrondie, de surface trop régulière, pour que cette hypothèse fût admissible, et nous crûmes pouvoir conclure à un adéno-phlegmon du premier ganglion iliaque externe. L'incision vérifia ce diagnostic : derrière la paroi, nous trouvions un gros ganglion, enveloppé d'une couche purulente et occupé, à son centre, par un abcès.

Il y aurait donc lieu, en clinique, de distinguer trois variétés, trois aspects, de ces adéno-phlegmons iliaques : les uns succèdent à des foyers infectieux, en série, du membre inférieur et n'en figurent que l'aboutissant le plus élevé, les ganglions inguino-cruraux pouvant être tuméfiés, mais ne suppurant pas; d'autres se produisent à la suite d'une plaie septique du membre, au cours de l'évolution de cette plaie, sans lymphangite ni adénite intermédiaire, mais n'en restent pas moins d'un diagnostic facile, dans les conditions indiquées; d'autres, enfin, surviennent tardivement, après une lésion locale très minime et qui a pu ne laisser qu'un vague souvenir et ce sont, précisément, ces dernières éventualités dont il convient d'être prévenu, pour « y penser », rechercher cette porte d'entrée, et en venir à une interprétation exacte.

J'étudiais aussi les phlegmons profonds, sous-aponévrotiques, intra ou sous-musculaires, qui, eux non plus, ne ressemblent nullement au phlegmon traditionnel, si l'on peut ainsi dire, sous-péritonéal.

MEMBRES

Mon exposé sera le suivant :

I. Travaux ayant trait aux *grands traumatismes* et aux méthodes conservatrices et réparatrices qui leur sont applicables — aux traumatismes des *artères*, des *nerfs*, des *os*, des *articulations*, des *tendons* ;

II. Travaux se rapportant à certaines questions, d'ordre général, qui m'ont particulièrement intéressé : *celle des sarcomes*, de leur diagnostic et de leurs filiations anatomo-pathologiques et cliniques; *celle de la gangrène*

spontanée artério-scléreuse et diabétique, et des interventions qu'elle nécessite; *celle des résections orthopédiques*, en particulier dans le rhumatisme déformant; *celle des formes graves de l'ostéomyélite chronique;*

III. Travaux ayant pour objet un certain nombre d'*affections locales* du membre supérieur et du membre inférieur.

I

Les limites de la conservation dans les grands traumatismes des membres.

(*Bulletin médical*, 17 novembre 1897.)

A propos des fractures, par coups de feu, de l'extrémité supérieure de l'humérus.

(*Bull. et Mém. Soc. de Chir.*, 1901, p. 267.)

De la conservation dans le traitement des traumatismes des membres.

(*Congrès français de Chirurgie*, 1905.)

Traitement des plaies par écrasement de la main.

(*Semaine médicale*, 1er mars 1905.)

Les amputations d'urgence.

(*Traité de Chirurgie d'urgence*, 6e éd., p. 1073.)

Dès le début, je me suis associé à la campagne de M. Reclus contre les amputations traumatiques d'emblée. En 1897, je rapportais une série de faits et j'étudiais les *écrasements périphériques* qui portaient sur le pied ou la main en remontant plus ou moins haut, et les *écrasements dans la continuité*.

A mon sens, la gravité propre de l'exérèse primitive n'était point le principal argument à faire valoir : sur 20 grandes amputations pratiquées pour

des écrasements des membres, dans les premières heures, je ne comptais que 3 morts, celle d'un blessé entré à l'hôpital et amputé en pleine septicémie gazeuse, et deux autres cas de traumatismes multiples des membres, compliqués de graves lésions viscérales. Mais, à amputer d'emblée, on ampute toujours trop, et, pour éviter le sphacèle secondaire du moignon, on est contraint à une exérèse toujours excessive.

La doctrine est aujourd'hui universellement admise. Toutefois, cette conservation n'équivaut point à une abstention pure et simple, et lors des écrasements périphériques, quand l'extrémité broyée ne tient plus que par quelques lanières de peau et de muscles, on aura tout avantage à s'en débarrasser, et l'on se trouvera bien de simplifier, de la sorte, le foyer de sphacèle, en excisant « dans le mort » le segment périphérique. Il est, de plus, à l'amputation précoce, certaines indications : 1° dans les cas où l'écrasement date de plusieurs heures, où la plaie est restée souillée et sans soins, et où la méthode de l'élimination spontanée n'assurerait pour tout bénéfice — avec beaucoup de dangers — que la conservation d'un segment un peu plus long de jambe ou d'avant-bras; 2° dans les écrasements infectés, alors que les accidents septiques revêtent des allures menaçantes : j'ai rapporté l'histoire d'un blessé qui, pour un écrasement du pied gauche, mal pansé et infecté, s'était refusé à l'amputation de la jambe, et chez lequel, finalement, il fallut faire, presque *in extremis*, la désarticulation de la cuisse; il guérit pourtant et reste guéri.

Lors d'écrasements dans la continuité des membres, il est plus important encore de pousser jusqu'à leurs dernières limites les tentatives de conservation, au moins si une rupture complète des gros vaisseaux et si la disparition du pouls, la pâleur et le refroidissement de la zone sous-jacente ne suppriment pas d'avance tout espoir. Encore, dans cette dernière éventualité, ne sera-ce jamais à une amputation ou à une désarticulation typique, au-dessus du broiement, qu'il conviendra de recourir, mais à l'excision pure et simple de l'extrémité cadavérisée du membre. Si l'os est brisé en gros fragments, un « rhabillage » immédiat pourra être utile, et certaines « interventions conservatrices » de ce genre sont parfois indiquées; j'ai cité des observations où cette pratique de conservation à outrance et de conservation « active » m'avait permis de sauver des membres, contre toute attente et au prix de longs et patients efforts.

Lorsqu'on est contraint d'amputer primitivement ou secondairement, dans ces conditions, il est nécessaire de ne point s'inféoder aux procédés classiques de médecine opératoire, mais de recourir parfois à des exérèses atypiques, sous la réserve qu'elles assurent un bon moignon.

C'est surtout pour les écrasements de la main et des doigts que la pratique de « l'intervention conservatrice et réparatrice » immédiate est parfois des plus recommandables. Sans doute, lors de broiements de toute la main, il vaut mieux se borner à la détersion initiale minutieuse, sans rien exciser, et laisser à la nature la charge exclusive de séparer le mort du vif : toutes les réparations sont remises à plus tard, et c'est le meilleur moyen de sauver encore « quelque chose ». Mais, dans d'autres conditions, et si l'on est bien installé pour le faire, la régularisation immédiate sous le chloroforme et l'hémostase préventive, pourra donner de précieux résultats, lorsqu'elle est bien conduite et dans le sens « fonctionnel ».

Bien entendu, il ne saurait être question d'amputation ni de désarticulation régulière, au sens de l'école ; ce serait aller tout au rebours de l'esprit même de la méthode ; mais on n'hésite pas à faire tomber une phalange qui ne tient presque plus, un doigt écrasé et toutes jointures ouvertes, qui ne sera jamais, dût-il survivre, qu'un doigt raide, douloureux et sensible. On ne se préoccupe pas trop d'être économe de la graisse, des muscles et même des os ; ce qu'il convient de garder avec un soin extrême, ce qui ne se « remplace » pas, c'est la peau et les tendons.

Sans vouloir généraliser cette méthode, sans la conseiller à tous et partout, on ne saurait méconnaître que, bien appliquée, elle est excellente, et la gravité fonctionnelle des traumatismes de la main est trop connue, pour qu'on hésite à se donner la peine de ces opérations complexes. L'emploi de la teinture d'iode ne fait que la rendre mieux exécutable.

TRAUMATISMES DES ARTÈRES

Des ruptures sous-cutanées directes des grosses artères et les gangrènes consécutives.

(*Revue de Chirurgie*, 1898, n° 6.)

De l'attrition sous-cutanée directe des grosses artères.

(*Bull. et Mém. Soc. de Chirurgie*, 1902, p. 609.)

Traitement des anévrismes par plaies d'armes à feu.

(*Semaine médicale*, 1er mai 1907.)

Sous ce titre de *ruptures* ou d'*attritions sous-cutanées directes*, nous ne comprenons que les cas où le choc a porté directement sur l'artère, en laissant la peau intacte, le squelette et les articulations intacts, et en créant des lésions diverses de la paroi artérielle, qui se traduisent le plus souvent par l'oblitération et la gangrène consécutive. Le fait suivant nous sert d'exemple : un homme de 38 ans est renversé par un tombereau dont les deux roues lui passent sur le bras droit et sur les membres supérieurs; je le vois deux heures après ; je constate l'absence complète du pouls radial et et du pouls cubital ; la main est froide, blanche, immobile, insensible, les doigts demi-fléchis ; la sensibilité reparaît à la partie moyenne de l'avant-bras, mais la peau est froide jusqu'au pli du coude. Au-dessus du coude, sur le bord interne du biceps, on suit le long des vaisseaux une sorte de voussure allongée, ovoïde, mollasse, œdémateuse qui se prolonge jusqu'au

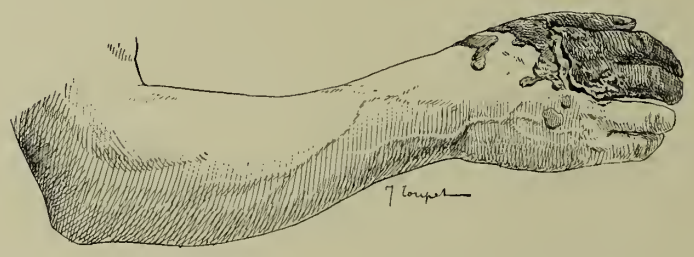

Fig. 47. — Gangrène sèche des deux premiers doigts et du pouce à la suite d'une attrition sous-cutanée directe de l'artère humérale, au-dessus du coude.

tiers inférieur du bras ; au niveau de cette tuméfaction, le pouls huméral reste absent, et l'artère ne recommence à battre que plus haut. La « mort apparente » de la main persiste longtemps, et se termine par une gangrène sèche des deux premiers doigts et du pouce (fig. 47) ; le pouls radial ne reparaît, très faible, qu'au bout de quatre mois ; au niveau du segment traumatisé de l'artère humérale, on trouve un cordon dur et noueux.

Les lésions artérielles qui succèdent à ces attritions répondent à trois types principaux : la rupture totale avec étirement et recroquevillement terminal des tuniques (pièce de Pozzi) ; la rupture des tuniques moyenne et interne avec recroquevillement endo-vasculaire, c'est la forme le plus fréquemment observée; la rupture isolée, complète ou incomplète, de la tunique interne. Elles se produisent par le mécanisme de l'écrasement, sur un plan osseux profond, de l'éclatement, ou de l'arrachement.

Les signes d'oblitération artérielle se manifestent assez souvent d'emblée, et se caractérisent par l'absence du pouls, la pâleur et le refroidissement de

la peau, l'insensibilité superficielle et profonde ; localement, on trouve un hématome plus ou moins volumineux, quelquefois une simple traînée d'empâtement dur et douloureux le long de l'artère. Ailleurs, l'oblitération est retardée, et les accidents ne paraissent qu'au bout de quelques jours : il est très important d'en être prévenu, et l'exploration initiale soigneuse, celle du pouls, en particulier, fournira souvent de précieux indices.

Il est possible que la guérison ait lieu sans complications ; mais le fait est exceptionnel, et la gangrène est d'observation courante. Elle se présente sous deux formes : gangrène en masse, humide d'ordinaire, et d'allures envahissantes ; nous en rapportons un exemple ; gangrène périphérique, circonscrite, sèche, d'apparition plus ou moins tardive. L'analyse de 32 faits que nous avons recueillis nous permet d'étudier les diverses variétés de ces gangrènes consécutives, leurs divers modes pathogéniques, et les interventions qu'elles nécessitent.

Que faire, d'emblée, lorsqu'on a constaté l'attrition directe d'une grosse artère ? Sans pouvoir citer aucun exemple, nous conseillons d'intervenir, pour libérer l'artère et la lier, enrayer, de la sorte, le processus de thrombose extensive, et décomprimer les collatérales et la grosse veine satellite.

Nous avons eu l'occasion, en 1902, de recourir à une intervention un peu différente, dans un autre cas de ce genre. Il s'agissait d'un cas d'attrition sous-cutanée de l'artère fémorale gauche, au niveau du triangle de Scarpa, consécutive à une compression brusque entre deux tampons de tramway ; on ne sentait les battements ni de la fémorale à la partie inférieure de la cuisse, ni de la poplitée, ni de la tibiale postérieure ; on constatait une inertie à peu près complète de la jambe et du pied, une anesthésie au contact et à la douleur dans la même zone, et du refroidissement du pied gauche. Au 5e jour, devant la persistance de ces accidents qui démontraient l'attrition artérielle, j'intervins, dans le but de « déboucher » l'artère et d'en rétablir la perméabilité, et suivant une idée que j'avais exposée dans mon premier mémoire de 1898.

Je fis une longue incision verticale à la région crurale, et j'évacuai tout de suite une abondante collection de sang liquide et de caillots ; je pénétrai alors dans une large cavité, occupant tout le triangle de Scarpa ; au centre, je découvris le paquet vasculaire, disséqué sur une longueur de 10 centimètres, noir et entouré d'une épaisse croûte sanguine. La veine fémorale s'affaisse sons le doigt et paraît perméable. Quant à l'artère, elle est dure,

noire, épaissie, sur une longueur de 5 centimètres, et le segment contus commence à 1 centimètre environ au-dessous de l'arcade et finit à 2 centimètres au-dessous de l'origine de la fémorale profonde (fig. 48).

L'artère bat activement et fortement sous l'arcade, à la limite supérieure de cette zone noire et indurée; au-dessous, on ne trouve plus de battements, l'artère reprend sa coloration normale, mais elle est notablement moins grosse.

Une ligature d'attente, sous-tendue par un demi-drain, est placée sur le bout supérieur de la fémorale; j'incise alors l'artère au bistouri, longitudinalement, sur une longueur de 1 centimètre 1/2; je traverse une tunique

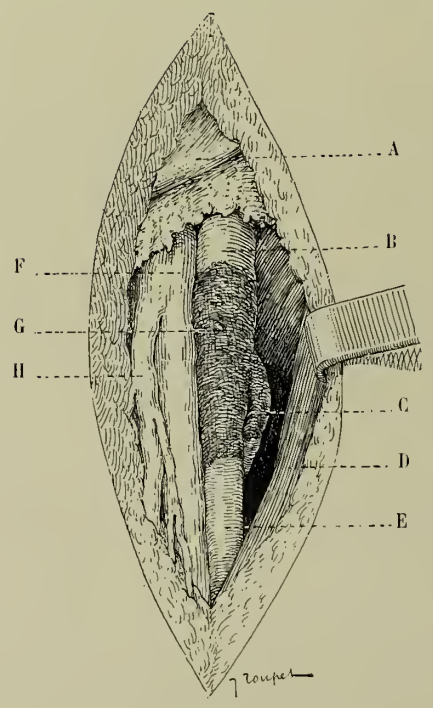

Fig. 48.

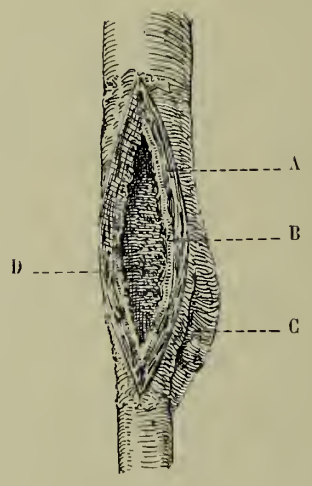

Fig. 49.

Fig. 48. — Attrition sous-cutanée directe de l'artère fémorale. — A, arcade crurale. — B, artère fémorale, au-dessus de la zone contuse. — C, artère fémorale profonde. — D, couturier. — E, artère fémorale au-dessous de la zone contuse. — F, veine fémorale. — G, *zone contuse* de l'artère fémorale. — H, saphène interne.

Fig. 49. — Attrition sous-cutanée directe de l'artère fémorale. — Incision du segment contus de l'artère. — A, tunique moyenne de l'artère. — B, tunique interne. — C, fémorale profonde. — D, caillot remplissant l'artère au niveau de la zone contuse.

adventice au moins triplée d'épaisseur, noire et totalement imprégnée de sang, puis une tunique moyenne friable, comme effritée et éraillée sur sa face interne, aussi infiltrée de sang, et je pénètre dans la lumière de l'artère, occupée par des caillots noirs, mous, irréguliers (fig. 49); j'en extrais quelques-uns avec une pince, et à ce moment un jet de sang rouge, peu

saccadé, surgit du bout inférieur. Une seconde ligature, sur demi-drain, est placée le plus bas possible, sur le bout inférieur, et j'achève d'extraire les caillots en comprimant légèrement le vaisseau de bas en haut; je puis alors passer un stylet librement dans le bout inférieur de la fémorale et aussi dans la fémorale profonde.

La perméabilité était donc rétablie de ce côté, mais, en haut, il n'en était pas de même, et la ligature d'attente enlevée prudemment, le sang n'apparaît pas. Je replace cette ligature, et je prolonge l'incision artérielle de 1 centimètre 1/2, en dépassant la limite du segment contus; par la pression de haut en bas, je fais sortir deux caillots moulés, gros ensemble comme l'index. Cette fois, l'artère était libre aussi au niveau de son bout supérieur.

Je réunis alors la plaie artérielle par un surjet de soie n° 00, à points très rapprochés, non perforant, en chargeant l'adventice et la partie externe de la tunique moyenne; puis un second surjet à la soie n° 0, passé dans la tunique adventice seule, complète la réunion. J'ajoute que la ligature d'attente ayant été retirée après la confection du premier surjet, un peu de sang rouge suintait entre deux points insuffisamment serrés, ce qui démontrait, tout au moins, que le passage était rétabli d'un bout à l'autre. Le suintement s'arrêta complètement par l'application du second surjet. Détersion de la poche sanguine péri-vasculaire, drainage déclive, réunion.

La sensibilité reparut, dans la journée même, au pied, où quelques mouvements s'esquissèrent, au bout de deux jours. Cette amélioration fut passagère, il se produisit une gangrène du pied et du bas de la jambe, et l'amputation fut pratiquée.

Toutefois, notre tentative de « débouchage » artériel n'avait certainement pas été nocive, mais elle était venue trop tard. La pathogénie des gangrènes à la suite de ces attritions artérielles reconnaît, en effet, des éléments multiples : à côté de l'obstruction du tronc artériel ou des collatérales par le caillot, par l'épaississement ou l'infiltration des tuniques; à côté de la compression exercée par l'hématome péri-vasculaire, il convient de réserver une large place à l'embolie périphérique, due à un fragment détaché de l'extrémité inférieure du caillot artériel. Notre blessé, une demi-heure après l'accident, avait ressenti une douleur brusque et violente au mollet, et il nous semble fort probable que, dès ce moment, un gros caillot embolique alla se loger dans la poplitée : dès le lendemain le mollet était tendu, induré, le pied insensible et inerte. Notre intervention ne pouvait avoir, par suite, de résultat sur la jambe.

Aussi, dans un cas de ce genre, conseillons-nous de faire d'emblée, le plus tôt possible après l'accident, et sans attendre la fin de cette période indécise qui le suit toujours, la ligature de l'artère au-dessous du segment contus, quitte à « déboucher » ensuite le tronc artériel, pour rétablir le jeu des collatérales et de la circulation anastomotique.

Au cours des dernières guerres (Transvaal, Mandchourie), on a opéré de nombreux anévrismes traumatiques, et ces faits constituent une importante contribution à cette question opératoire. Il ne s'agit pas, ici, des anévrismes diffus, immédiats, envahissants, de rupture menaçante, qui commandent, sans réplique, d'agir, mais de ces cas où, à la suite d'une plaie d'arme à feu, on voit se développer plus ou moins lentement une poche anévrismale, qui grossit, mais reste circonscrite, et, tout en nécessitant une thérapeutique active, laisse le temps de choisir et la meilleure époque de l'intervention et la méthode opératoire la plus favorable. Pareilles éventualités se présentent assez souvent, lors des plaies par les balles de petit calibre, et dans les traumatismes de la pratique civile.

Il est clair que l'intervention immédiate serait tout indiquée, à la suite d'une plaie artérielle, alors qu'il n'y a pas de poche, pas de sac, pas de tumeur : la double ligature, au-dessus et au-dessous, ne supprimerait qu'un segment court de l'artère et très peu de collatérales, et l'on pourrait même réussir à réparer la déchirure artérielle, par la suture. En pratique, on se trouve parfois dans l'impossibilité de recourir à cette opération hâtive, ou bien l'on ne voit le blessé qu'au bout de quelques jours, quand l'anévrisme est déjà constitué. Si la poche est très limitée, bien encapsulée, et grossit lentement, rien ne presse, en réalité ; et, à différer quelque peu, on donne le temps à la petite plaie des parties molles de se cicatriser et de s'aseptiser, et aussi aux voies collatérales, aux anastomoses, de se développer et de se « préparer ».

L'extirpation sera, là encore, le procédé de choix. Toutefois, il y a lieu de distinguer l'extirpation *en bloc*, sans incision de la poche, après ligature en dessus et en dessous, et l'extirpation *après incision d'emblée de la poche anévrismale*. En suivant la première technique, on est contraint d'exciser l'artère, ou l'artère et la veine, sur un assez long segment qui, d'ordinaire, correspond, ou peu s'en faut, à toute la hauteur du sac, en arrière, et l'on sacrifie de la sorte de nombreuses collatérales ; pareille intervention n'est point sans danger, surtout lorsque les pulsations fortes du sac témoignent de la part encore toute restreinte dévolue à la circulation anastomotique.

Il vaut donc beaucoup mieux procéder à l'incision d'emblée de la poche

anévrismale, qui, d'ailleurs, dans les cas de ce genre, se vide aisément de son contenu mou ou liquide, et se réduit considérablement par cette évacuation, en permettant de dégager, sur un long segment, les gros vaisseaux qu'elle réunit. La poche ainsi vidée et détergée, on va à la recherche, sur sa paroi interne, de la déchirure vasculaire ou des deux orifices, s'il s'agit d'un anévrisme artério-veineux, et le vaisseau est isolé et lié immédiatement au-dessus et au-dessous de sa perforation : autrement dit, on sacrifie le moins possible de sa longueur.

La ligature intra-saculaire, au point blessé, est donc exécutable par ce procédé et préférable à la ligature extra-sacculaire. Nous l'avons pratiquée dans un cas d'anévrisme artério-veineux des vaisseaux fémoraux, au-dessus de l'anneau de Hunter; la plaie par balle (revolver Browning) datait de six jours, la tumeur était grosse comme le poing. La guérison se fit sans le moindre incident. Nous avions songé à pratiquer la suture latérale des deux vaisseaux, mais les orifices nous parurent trop larges, et de pourtour trop effrité, pour se prêter à cette réunion.

A ce propos, nous étudions les divers procédés de réparation directe de l'artère, ou de l'artère et de la veine, par la suture de leur paroi blessée, ou encore la réunion circulaire des deux bouts, après excision du segment blessé. Avec la technique dont nous disposons à l'heure présente, il nous semble sage de réserver ces artériorraphies latérales ou circulaires aux anévrismes tout récents et aux plaies vasculaires, petites, nettes, bien exposées.

TRAUMATISMES DES NERFS

Plaies des nerfs.

(*Traité de Chirurgie d'urgence.*)

Rapport sur une observation de M. Carlier : plaie de l'avant-bras par coupure; division du nerf cubital; suture nerveuse directe; guérison avec rétablissement complet des fonctions.

(*Bull. et Mém. Soc. de Chir.*, 1901, p. 578.)

Rapport sur une observation de M. Morestin : Plaie de la branche postérieure du radial dans l'épaisseur du court supinateur; suture ; guérison.

(*Bull. et Mém. Soc. de Chir.*, ibid.)

Rapport sur une observation de M. Bonnet : Section de la branche motrice du nerf radial dans la traversée du court supinateur, traitée par la suture et suivie de restauration fonctionnelle complète.

(*Bull. et Mém. Soc. de Chir.*, 1904, p. 1096.)

Résultats des opérations libératrices du nerf radial à la suite des fractures de l'humérus (en collaboration avec M. Launois).

(*Revue de Chirurgie*, mai 1905.)

J'avais eu l'occasion, en 1895, à propos de mon article du *Traité de Chirurgie*, d'étudier la chirurgie des nerfs, en particulier la question de la suture nerveuse et de ses résultats: j'ai pratiqué, depuis, un assez grand nombre de ces névroraphies, à la suite de plaies ou d'autres traumatismes. Plusieurs de ces faits ont figuré dans les rapports cités plus haut.

J'ai insisté sur la nécessité de la *suture immédiate*, lors de sections nerveuses, non que l'on doive songer à obtenir cette réunion immédiate fonctionnelle qui reste, malgré quelques faits troublants, à l'état d'hypothèse, mais pour cette raison, très positive, que l'affrontement exact et permanent des deux bouts nerveux est le meilleur moyen d'assurer la régénération et de raccourcir la durée de l'impotence fonctionnelle. Le point capital, en pareil cas, c'est donc de réaliser entre les deux bouts un contact régulier et solide, tout en prévenant, par l'asepsie de la plaie, par l'isolement du nerf, les complications inflammatoires, les adhérences, les compressions fibreuses qui altèrent le processus naturel de cicatrisation.

Même lors de sutures immédiates et de technique irréprochable, le *temps de réparation* est toujours très long; il demande plusieurs mois, six mois, neuf mois quelquefois, et cela est à signaler, car cette absence prolongée de toute amélioration, après l'opération faite, entraîne presque toujours chez

les blessés une impression de désespoir, que le médecin, mieux instruit, ne doit pas partager.

L'avenir est, bien entendu, beaucoup plus sombre, lorsqu'il s'agit de sections anciennes, et cela, surtout, d'après le degré d'atrophie et de dégénérescence musculaires. On peut cependant obtenir encore des résultats. Un de mes premiers opérés était un jeune homme de 26 ans, qui avait reçu, six mois auparavant, un coup de couteau dans la creux poplité : la jambe était totalement paralysée et très atrophiée. Le nerf sciatique avait été divisé exactement à sa bifurcation, et je trouvai trois bouts nerveux, un supérieur, le tronc, deux inférieurs, les branches, que je réunis par un fil commun, transversal, en U, et par quatre points de rapprochement direct (fig. 50). Les suites furent négatives pendant plusieurs mois, puis l'opéré recouvra assez de force et de mouvements, pour reprendre son métier de « coureur de chevaux ».

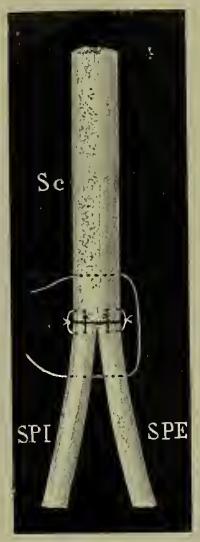

Fig. 50.
Section du nerf sciatique, divisé au niveau de sa bifurcation : point transversal, en anse ; quatre points de rapprochement direct. Se, tronc du sciatique. SPI, sciatique poplité interne. SPE, sciatique poplité externe.

Pareille évolution fut observée à la suite de la libération d'un nerf radial, comprimé dans un cal de l'humérus.

Un homme de 52 ans, quatre mois après une fracture du tiers inférieur de l'humérus, se présente avec une paralysie radiale complète ; l'aspect du membre est lamentable : les doigts, la face dorsale de la main et de l'avant-bras jusqu'au coude sont occupés par un œdème dur ; les doigts infléchis, enraidis, la main tombante, inerte.

Par une incision oblique croisant le bord externe de l'humérus, nous découvrons le nerf radial et le suivons de bas en haut : il est encastré dans un long canal osseux, à la hauteur du cal (fig. 51) ; on fait sauter, à petits coups, la paroi postérieure de ce canal, et le nerf apparaît, rougeâtre, rétréci, strié en long et fibroïde ; on achève de le libérer.

La restauration fonctionnelle fut lente : au bout de huit mois, elle était complète, la main et les doigts avaient repris tous leurs mouvements.

Quand faut-il intervenir, en présence de ces *paralysies radiales par fractures* ? Quels sont les résultats de ces interventions ? Comment doivent-elles être conduites ?

Lorsque la paralysie suit immédiatement le traumatisme, qu'il n'y a pas de signes d'enclavement inter-fragmentaire, qu'elle est incomplète et peu

douloureuse, il est tout naturel de s'en tenir à l'hypothèse d'une contusion nerveuse, et, la réduction faite, la fracture dûment immobilisée, d'attendre; si l'on constate une atténuation nette des accidents, la preuve est acquise,

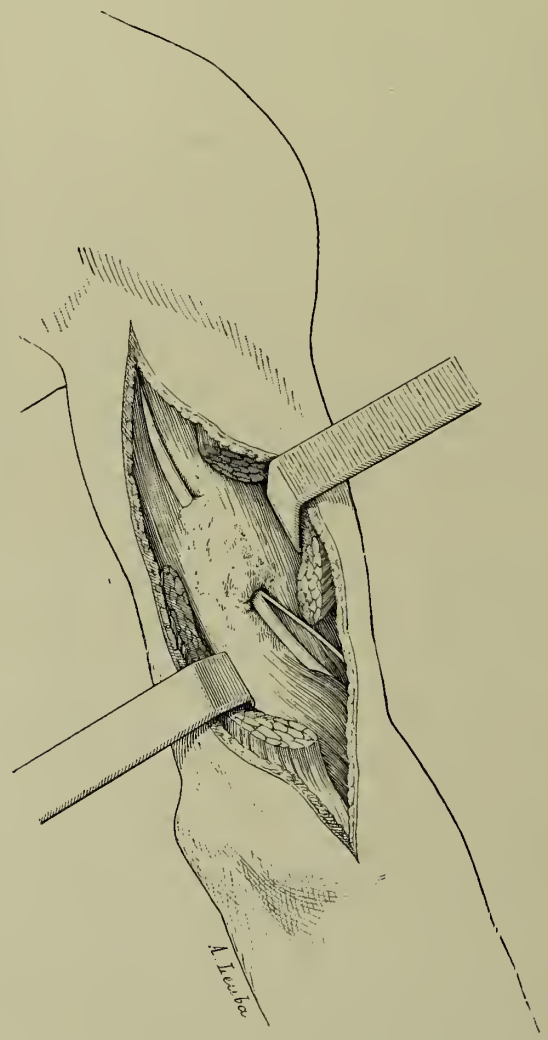

Fig. 51. — Canal osseux engainant le nerf radial.

et la cure spontanée très probable; au contraire, une paralysie complète, immédiate, surtout si elle s'accompagne de douleurs, et si les douleurs s'exagèrent après l'application de l'appareil, devient, à notre sens, une indication formelle du traitement sanglant de la fracture : il faut opérer.

Devant une paralysie secondaire, survenue au moment de la formation du

cal, progressive, et liée, selon toute évidence, à la compression, le mieux sera, naturellement, d'intervenir le plus tôt possible.

Ces interventions libératrices sont de bonnes opérations, à toute époque, pourrait-on dire; elles réussissent assez souvent de façon complète, et rarement elles sont suivies d'un résultat entièrement négatif. Mais il convient de ne pas oublier que le temps nécessaire à la réparation fonctionnelle est toujours très long, comme le fait s'observe à la suite de la suture des plaies des nerfs.

Le mode opératoire influe, du reste, grandement sur les résultats; il convient de ne pas se borner au nivelage du cal saillant ou au désenclavement du nerf, mais de supprimer toute trace de gaine fibreuse ou de tissu cicatriciel, autour du cordon nerveux, dans les muscles voisins et sur le cal. Cette excision large de tout le foyer cicatriciel est la condition nécessaire à remplir, pour éviter les *compressions récidivantes*. Un fait capital, c'est la continuité du tronc nerveux, ne fût-elle maintenue que par un segment étroit; on fera bien de se garder de toute excision, de tout avivement étendu; si le nerf est divisé, on cherchera à en suturer les deux bouts, en utilisant, s'il y a lieu, certaines pratiques préliminaires.

La ligature des os; technique et procédés. La ligature en cadre.

(*Congrès français de Chirurgie*, 1895, et *Presse médicale*, 1895, p. 420.)

Après avoir expérimenté sur le cadavre tous les modes de suture ou de ligature osseuse, et d'après les remarques que nous avions faites au cours de

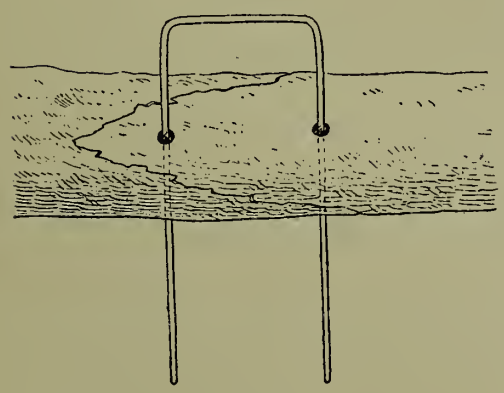

Fig. 52.

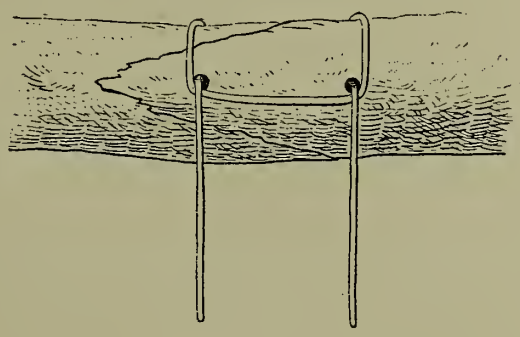

Fig. 53.

Fig. 52. — Ligature en cadre (1er *temps*).

Fig. 53. — Ligature en cadre (2e *temps*). — L'os est vu par derrière: l'anse supérieure, rabattue en arrière et en dessous, est chargée par les deux bouts libres de fil.

dix opérations de réunions osseuses, pour des fractures, cinq fractures de la clavicule, cinq fractures de jambe, toutes anciennes, nous proposions le procédé de ligature, figuré ci-contre : il assure une coaptation exacte et solide des fragments, et nous y avons eu recours, depuis, à maintes

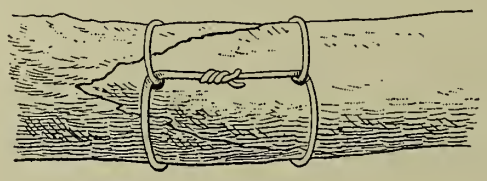

Fig. 54. — Ligature en cadre (3e *temps*).

reprises. Toutefois, pour l'appliquer, il faut pouvoir tourner assez librement autour de l'os, et aussi disposer de fils éprouvés, qui ne cèdent pas au niveau des coudures.

Les cals vicieux de l'extrémité supérieure de l'humérus et leur traitement opératoire.

(*Revue de Chirurgie*, août 1894.)

Les cals vicieux de l'humérus, dont je veux parler, succèdent à des *décollements traumatiques de l'épiphyse humérale supérieure* ou à des *fractures du col chirurgical* : quel que soit le mode de la solution de continuité primitive, le fragment inférieur est projeté en haut et en dedans, vers l'apophyse coracoïde, ou même à son contact, ce qui crée une déformation toute spéciale de l'épaule, simulant jusqu'à un certain point une luxation sous-coracoïdienne.

Pareille dislocation est d'observation courante dans les *décollements épiphysaires supérieurs* de l'humérus ; reste-t-elle non réduite, elle entraîne l'inaptitude fonctionnelle de l'épaule et une impotence à peu près complète ; il est, chez les jeunes sujets, un autre danger à craindre, une autre complication plus lointaine : le défaut d'accroissement en longueur du bras.

Cela suffit à montrer qu'il y a un puissant intérêt à opérer ces cals vicieux et à les redresser par une intervention directe.

Après avoir analysé les quelques cas déjà connus, j'en rapporte une nouvelle observation.

Il s'agissait d'un jeune garçon de 16 ans, que j'opérai, à l'hôpital Necker, en 1893. Plusieurs jours avant, il était tombé sur l'épaule droite, et, son

bras droit étant devenu impotent, il s'était présenté dans un hôpital, où l'on fit le diagnostic de luxation sous-coracoïdienne de l'épaule, et où l'on tenta la réduction par le procédé de Kocher, naturellement sans aucun succès.

Le gonflement était alors considérable. Peu à peu il se réduisit, et l'on put nettement constater ce qui suit : sous l'apophyse coracoïde, un relief arrondi, dur, soulevait la peau, et rappelait assez bien la tête humérale, mais sous un volume moindre et sous une forme moins régulière; ce relief se déplaçait et roulait dans l'un et l'autre sens, quand on faisait exécuter au bras la double rotation. D'autre part, sous l'acromion, et bien en place, on sentait la tête humérale, qui, elle aussi, prenait une certaine part, assez restreinte, il est vrai, aux mouvements imprimés au bras. Le palper axillaire achevait le diagnostic : on se rendait fort bien compte, en suivant la face interne de l'humérus, que l'axe osseux se continuait en haut, en avant, et en dedans, jusqu'au relief sous-coracoïdien; en dehors, une encoche assez nette marquait le point où l'axe du bras était brisé, et ce point correspondait à la ligne dia-épiphysaire. Nous étions donc en présence d'un décollement irréduit de l'épiphyse humérale inférieure. Quant à l'impotence fonctionnelle, elle était extrême, le deltoïde était déjà notablement atrophié.

J'intervins par une longue incision pratiquée sur le devant de l'épaule, le long du sillon pectoro-deltoïdien. C'était bien l'extrémité diaphysaire, qui, pointue et conoïde, remontait presque au contact de l'apophyse coracoïde; la ligne de soudure était très oblique en dehors, et le cal déjà solide. Au ciseau et au maillet, après que la rugine eût largement mis à découvert les extrémités osseuses en présence, je fis sauter le cal, je réséquai, sur une longueur de 2 centimètres environ, l'extrémité aiguë du fragment diaphysaire, et je régularisai les deux surfaces qu'il s'agissait de remettre en contact. Cela fait, il devint assez facile de faire glisser le bout inférieur sous le fragment épiphysaire, et de rétablir la continuité et la direction rectiligne de l'os. Je ne fis pas de suture osseuse; dans le périoste épais de la face antéro-interne de l'humérus je passai seulement quatre points séparés à la soie. Je réunis sans drain et j'immobilisai dans le plâtre.

Au bout de 3 semaines, la plaie était réunie et l'humérus déjà solide et parfaitement rectiligne. Finalement l'épaule reprit toute son intégrité morphologique et fonctionnelle.

Cette déformation spéciale se retrouve dans certaines *fractures du col chirurgical*, où elle reproduit le même aspect, crée les mêmes désordres fonctionnels et nécessite la même intervention.

La réduction primitive en est souvent, en effet, fort difficile, et, au lieu de courir les mauvaises chances d'une infirmité définitive, ou d'une intervention tardive, plus difficile encore et de résultats plus douteux, mieux vaudrait se résoudre à la réduction à ciel ouvert.

A une période plus avancée, la déformation de l'épaule et l'impotence du bras font, d'ailleurs, parfois une nécessité d'opérer ces cals vicieux; chez une femme de 34 ans, nous trouvions ainsi, plusieurs semaines après l'accident, une déformation qui rappelait, à s'y méprendre, l'aspect d'une luxation sous-coracoïdienne; mais on sentait la tête humérale à sa place sous l'acromion, et, à la partie antéro-interne du col chirugical, il existait une saillie osseuse très nette, qui faisait relief en avant et remontait vers l'apophyse coracoïde : c'était le fragment inférieur dévié en dedans, autant que le palper permettait de s'en assurer.

J'opérai, par une longue incision parallèle au bord antérieur du deltoïde, je découvris le foyer de fracture, et je reconnus que le relief osseux qui faisait relief sur la face interne était bien constitué par le fragment inférieur, taillé irrégulièrement, saillant en dedans et en haut, et qui se rapprochait ainsi de la coracoïde. Au ciseau et au maillet, je fis sauter cette saillie hors rang, et je régularisai le cal; puis l'articulation fut mobilisée dans tous les sens je réunis. Les suites fonctionnelles furent, cette fois encore, très bonnes. Je concluais donc à l'utilité de ces interventions réparatrices, et les faits publiés depuis ont confirmé cette façon de voir.

Je crois avoir été un des premiers à proposer et à appliquer le **cerclage** de l'**hémi-cerclage** aux **fractures de l'olécrâne**. Ce n'est point que j'intervienne ni que je conseille d'intervenir dans toutes les fractures, mais, lorsque le fragment tricipital est rétracté haut et très mobile, et que l'épanchement sanguin est considérable, la réunion à ciel ouvert rend de bons services. Or, il arrive que le fragment supérieur, quelquefois les deux fragments soient divisés par un second trait, vertical ou oblique; sur ces pièces, de volume très réduit, la suture serait difficilement applicable : le fil en travers, par cerclage, les accole l'un à l'autre et solidarise tout le système (fig. 55). J'y ai eu recours plusieurs fois et je m'en suis bien trouvé.

L'hémi-cerclage est une variante du procédé précédent, tout indiqué, lorsqu'on se trouve en présence d'un fragment supérieur très petit, sorte d'éclat osseux appendu au tendon tricipital, et que la lésion ressemble plutôt à une rupture tendineuse qu'à une fracture proprement dite. Au lieu de chercher à conduire le fil dans l'épaisseur du fragment tricipital, qui se briserait ou n'offrirait ultérieurement aucune résistance, on le fait passer

dans l'épaisseur du tendon, en plein tendon, au niveau même de son insertion; en bas, l'autre chef traverse l'olécrane, à 1 centimètre environ du trait de fracture (fig. 56).

Après ces réunions olécrâniennes, on ne mettra point, en général, d'appareil plâtré et, dès

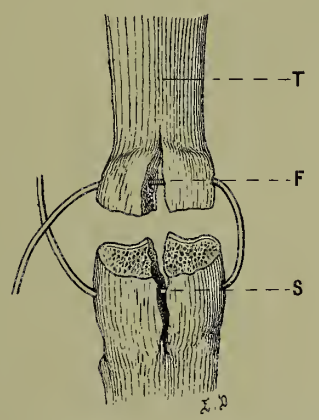

Fig. 55. — Réunion de l'olécrâne par un *fil transversal en anse*. — T, tendon tricipital. — F, fragment supérieur, divisé verticalement. — S, fragment inférieur, aussi morcelé.

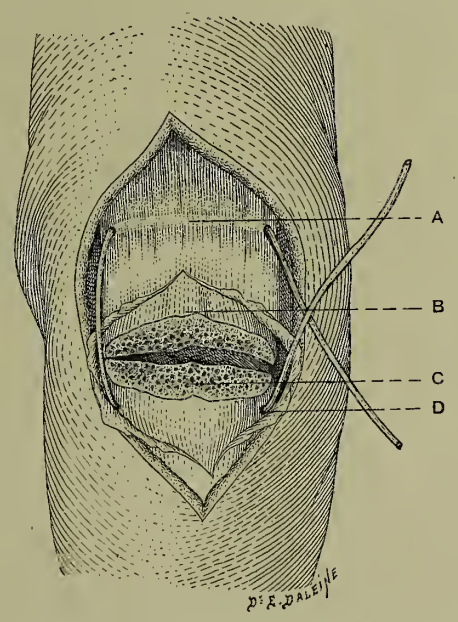

Fig. 56. — Hémi-cerclage de l'olécrâne, le fil en anse *traversant le tendon tricipital*. — A, fil traversant le tendon tricipital, plus près de sa face superficielle. — B, fragment olécrânien supérieur. — C, fragment inférieur. — D, fil traversant le fragment inférieur.

le quatrième jour, on commencera à faire quelques mouvements de flexion et d'extension, et l'on poursuivra la motilisation progressive.

J'ai insisté dans plusieurs leçons cliniques sur la gravité fonctionnelle

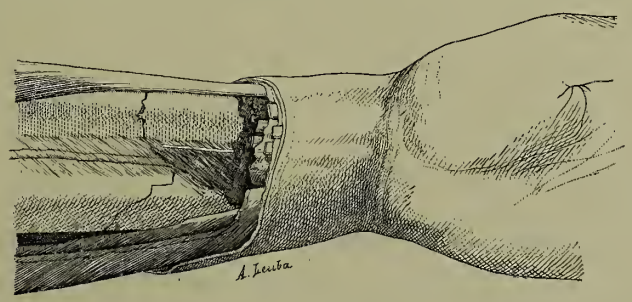

Fig. 57. — Fracture des deux os de l'avant-bras; les fragments coaptés dans la supination de la main.

des *fractures de l'avant-bras*, les divers types de chevauchement des deux

os, et la nécessité absolue de placer et de maintenir l'avant-bras en supination complète, dans les appareils; des recherches cadavériques m'ont démontré que la moindre pronation est suivie d'un déplacement fragmentaire. L'intervention sanglante s'impose souvent dans ces fractures : sur mes con-

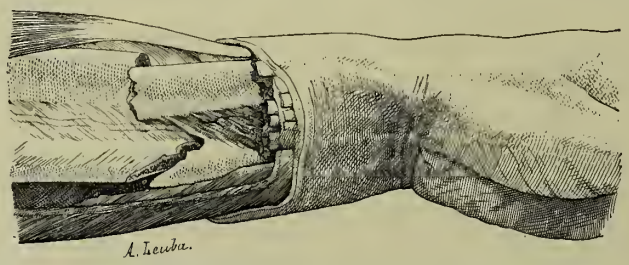

Fig. 58. — Fracture des deux os de l'avant-bras; les fragments se déplacent, dès que la main est mise en pronation légère.

seils, mon élève, M. le Dr Duprat, l'a étudiée dans sa thèse. (*Le traitement opératoire des fractures de l'avant-bras.* Thèse de Paris, 1902.)

Traitement opératoire des fractures anciennes du col du fémur.

(*Congrès français de Chirurgie*, 1894.)

A la suite des fractures anciennes du col du fémur, les désordres fonctionnels souvent considérables relèvent : 1° de l'atrophie musculaire; 2° des raideurs articulaires de la hanche; 3° de l'absence de consolidation du col fracturé; 4° du processus d'ostéite hypertrophiante qui se développe autour du foyer de fracture et des déformations qui procèdent de ces hyperostoses. Toutefois la non-consolidation des fragments et les jetées ostéophytiques, péri-fragmentaires, souvent énormes, représentent les deux causes principales de l'impotence consécutive.

Aussi, chez les sujets *encore jeunes*, nous semble-t-il indiqué de traiter ces fractures anciennes comme des luxations anciennes, par la résection.

Nous l'avons pratiquée, chez un homme de 47 ans; l'accident remontait à six mois. Debout, le malade ne se soutenait qu'avec deux cannes, il avançait lentement, en sautillant sur le pied sain; le raccourcissement était de plus de 4 centimètres, tous les mouvements, même passifs, de la hanche, très limités. Derrière le grand trochanter, on sentait une masse osseuse irrégulière, qui se prolongeait en dedans jusqu'au bord du cotyle, en dessous jusqu'à l'ischion, et qui se déplaçait avec l'extrémité supérieure du fémur. L'intervention nous montra qu'il s'agissait d'une masse ostéo-

phytique rétro-trochantérienne, qui dut être tout d'abord dénudée, morcelée et enlevée ; au-dessous, la fracture du col apparut nullement réunie, et sans aucune trace de soudure osseuse entre les deux fragments. La tête fémorale fut extraite, le moignon du col arrondi et modelé au ciseau, toutes les végétations osseuses soigneusement excisées, et le foyer partiellement tamponné. La guérison fut simple; l'opéré se reprit à marcher, sans fatigue, et recommença son travail.

Je n'avais pu retrouver, à cette époque, qu'un seul fait de ce genre; je crois qu'ils sont restés rares, mais ce traitement opératoire des fractures anciennes du col fémoral, dans les cas où l'âge et l'état général en permettent l'application, est susceptible de fournir des résultats de valeur, sous la réserve, toutefois, comme nous y avons insisté, que la résection soit largement pratiquée, et combinée à l'excision minutieuse et complète des productions ostéophytiques péri-articulaires.

Réunion par cerclage des deux rotules simultanément fracturées.

(*Gazette des hôpitaux*, 1896, n° 44.)

Sur le traitement des fractures de la rotule.

(*Bull. et Mém. Société de Chirurgie*, 1897, p. 400.)

Le cerclage de la rotule.

(*Presse médicale*, 20 mars 1897.)

Traitement des fractures de la rotule.

(*Bull. et Mém. Société de Chirurgie*, 1903, p. 261.)

Fracture de la rotule, hémi-cerclage, mobilisation rapide.

(*Bull. et Mém. Société de Chirurgie*, 1903, p. 377.)

Après M. Berger, je me suis attaché à défendre et à perfectionner le *cerclage de la rotule*, que j'ai pratiqué aujourd'hui plus de 50 fois, et que je tiens pour une méthode excellente. J'y ai eu recours pour la première fois

en décembre 1895, pour une fracture simultanée des deux rotules; toutes deux furent « cerclées » dans la même séance; le fonctionnement régulier des deux genoux se rétablit très vite, et le résultat ne s'est pas démenti depuis treize ans. J'ai revu ainsi, à plusieurs années de distance, un grand nombre de mes opérés, et si, à l'examen radiographique, on constate, dans certains cas, une rupture tardive ou un effritement du fil métallique, le cal rotulien osseux et définitif n'en reste pas moins solide, et la marche normale.

Le fil n'a jamais, du reste, qu'un rôle temporaire : celui d'agent de coaptation des fragments et de tuteur du cal en formation; mais, précisément, une réunion primitive, exacte et sûre, des fragments permet de remplir au mieux toutes les conditions primordiales de la restauration fonctionnelle : de faire lever très tôt les opérés, de les mobiliser très tôt. C'est là un point capital, sur lequel a insisté M. Lucas-Championnière; chez nos opérés, nous supprimons l'appareil au dixième jour, et, dès ce moment, l'on commence le massage et la mobilisation; en règle, le lever a lieu du 12e au 15e jour.

Bien entendu, il n'y a pas à opposer l'une à l'autre les deux pratiques de réunion rotulienne, suture ou cerclage; elles procèdent d'une méthode générale, commune, et sous la réserve que les principes fondamentaux de cette méthode soient respectés, elles assurent finalement des résultats semblables. Nous avons voulu démontrer que le cerclage vaut la suture, tout en étant d'application plus facile, pour les fractures rotuliennes du type ordinaire, et que, pour certaines variétés, il permet seul de réaliser une coaptation régulière et une restauration complète de l'os.

S'il est simple, du reste, encore faut-il qu'il soit bien fait; à notre sens, il est indispensable de passer le fil (bronze d'aluminium) dans l'épaisseur du tendon rotulien, un peu plus près de sa face antérieure que de sa face postérieure et immédiatement au contact de la base de la rotule; on prévient mieux, de la sorte, le « bâillement » en avant les deux surfaces fracturées; de chaque côté, le fil doit encadrer intimement le pourtour rotulien, et, en bas, traverser la base du ligament rotulien au contact de la pointe de l'os, pour se tordre en dehors. Enfin nous suturons toujours les ailerons et les tissus fibro-périostiques pré-rotuliens.

Dans certains types de fractures, le cerclage est seul applicable; ainsi en est-il lors des fractures très bas situées, toutes voisines de la pointe, qui simulent, à première vue, un arrachement du ligament; et d'autre part, dans les fractures à fragments multiples, comminutives, de la rotule : dans cette dernière éventualité, l'encadrement exact et serré par le fil rassemble

et adosse les diverses pièces en un bloc continu et solide, et, en prenant soin de relever ou d'abaisser telle ou telle pièce, et de rendre parfaitement uniforme la surface rotulienne antérieure, on obtient, plus aisément et mieux qu'avec des sutures multiples, une adaptation et une coaptation régulières. Nous en avons rapporté plusieurs exemples.

Enfin, dans un cas de fracture très voisine de la base de la rotule, le fragment supérieur, arraché par le triceps, mesurant à peine un centimètre de haut, nous avons pratiqué l'hémi-cerclage (Quénu), le fil passant transversalement, d'une part, dans le fragment inférieur de la rotule, de l'autre, dans l'épaisseur du tendon.

De l'intervention sanglante dans les déformations des membres consécutives aux fractures.

(*Semaine médicale*, 1893, p. 262.)

Les défauts de consolidation des fractures au tiers inférieur de la jambe et leur traitement opératoire.

(*Leçons de Chirurgie*, 1893, p. 269.)

Nous étudions les divers types de cals vicieux, les raccourcissements, les coudures ou les courbures qui en résultent, et les divers procédés de cure opératoire qui leur sont applicables, suivant qu'ils occupent un segment de membre *à un seul os*, — un segment de membre *à deux os*, — ou les extrémités *articulaires*. L'ostéotomie nous paraissait préférable à toutes les techniques de redressement brusque.

Au tiers inférieur de la jambe, dans la région sus-malléolaire et malléolaire, les déformations répondent à deux variétés principales; le renversement en dehors, le plus couramment observé, le cou-de-pied étant incurvé ou coudé sur sa face externe, et la région malléolaire interne fortement saillante; le renversement en dedans.

L'ostéotomie linéaire du péroné, avec ostéotomie cunéiforme du tibia : telle est, en général, la meilleure intervention réparatrice, nous en rapportons des exemples; mais il arrive que l'ostéotomie simple des deux os, ou même que la section du péroné suffisent à permettre la remise en état; il arrive encore, plus souvent peut-être, qu'il faille étendre la zone de la résection interne et faire l'ablation de l'astragale.

Nous insistions aussi sur les hypertrophies malléolaires, qui sont d'obser-

vation courante dans ces traumatismes anciens du cou-de-pied ; la cure ne serait pas complète, si l'on ne réduisait pas ces malléoles exubérantes. D'autre part, il est important de ne point dégarnir l'article tibio-tarsien de ses tuteurs latéraux : d'où l'utilité d'un évidement malléolaire spécial. Chez un de nos malades, nous avions fait sauter, par un trait de ciseau oblique, toute la moitié superficielle de la malléole externe, et la lamelle interne, conservée, suffisait encore à jouer le rôle de malléole.

Enfin il convient d'opérer tôt les cals vicieux et cette dernière condition est très importante pour le succès définitif. Il en est de ces fractures mal consolidées comme des luxations non réduites; les lésions s'aggravent en vieillissant. Du reste, la déformation des os n'est pas tout : il faut tenir compte des adhérences et de la rétraction des tendons, de l'atrophie musculaire, des altérations même du tissu osseux, éburné ou graisseux. Aussi arrive-t-il souvent que l'ostéotomie ne suffise pas et que le redressement exige, pour être complet, la ténotomie du tendon d'Achille, des péroniers, etc. ; de plus, le chirurgien doit s'attacher à libérer les tendons de leurs adhérences, à les isoler de cette gangue fibreuse et cicatricielle qui les immobilise. Enfin, quand la consolidation régulière est obtenue, il reste à remplir la seconde partie du programme thérapeutique, la plus difficile peut-être, en assurant la restauration fonctionnelle.

TRAUMATISMES DES ARTICULATIONS

A propos de la luxation traumatique sus-pubienne de la hanche.

(*Bull. et Mém. Soc. de Chir.*, 1897, p. 640.)

Dans la luxation sus-pubienne de la hanche, les manœuvres de flexion ne sont susceptibles de fournir aucun résultat utile ; il faut commencer par porter la cuisse dans une abduction forcée et continuer le mouvement jusqu'à ce que la tête se mobilise en bas dans la forme ovale ; la transformation en luxation ovalaire doit être considérée comme le premier temps de la réduction. Je rapportais un cas de luxation sus-pubienne, que j'avais réduite, de la sorte, en 1893, à l'Hôtel-Dieu, où je suppléais Léon Le Fort.

Sur le traitement des luxations anciennes de la tête du radius en avant.

(*Revue d'Orthopédie*, 1898, p. 93.)

Il y a lieu de distinguer : 1° les *luxations isolées de la tête du radius en avant*; 2° les *luxations en avant de la tête radiale, combinées à une fracture du cubitus.*

Passé quelques semaines, la réduction des luxations isolées de la tête radiale devient exceptionnelle; sans doute, il est toujours sage de tenter encore, sous le chloroforme, un essai de réduction, sous la réserve qu'il n'y ait pas de déformation trop avancée de la tête et du condyle. Après l'échec de cette tentative, il sera indiqué, chez un très jeune enfant, de recourir à la mobilisation méthodique, quitte à intervenir, si les résultats étaient insuffisants. Après 15 ans, l'intervention est à faire, le plus souvent, d'emblée : les bénéfices fonctionnels de la mobilisation sont, en effet, trop douteux et trop variables pour qu'on s'en contente.

Quant au mode opératoire, c'est à la décapitation du radius qu'il faudra, en règle, recourir; l'arthrotomie simple, suivie de la section ou de l'excision des brides fibreuses interposées et des essais de réduction à ciel ouvert, n'a donné que des succès tout exceptionnels. Pour éviter le nerf radial, la décapitation se pratiquera par une incision postérieure : il suffit de réséquer un centimètre et demi à deux centimètres du radius. Une opération de ce genre, à laquelle nous avions recours chez un jeune homme de vingt ans, pour une luxation de la tête radiale datant de trois mois, nous a donné une guérison fonctionnelle complète.

La *luxation de la tête radiale en avant, combinée à une fracture du corps du cubitus*, peut s'observer dans trois conditions : 1° le traumatisme est récent, il faut chercher à réduire le radius, et immobiliser le cubitus; 2° le traumatisme est de date plus ou moins lontaine, on trouve une fracture consolidée du cubitus, dont un cal parfois difforme marque la place; et une luxation de la tête radiale, irréduite, et souvent méconnue; elle peut d'ailleurs être tardive, et traduire l'expulsion lente et progressive de l'extrémité radiale supérieure, sous l'action d'un cal trop volumineux ou du raccourcissement de l'avant-bras; en pareil cas, les désordres fonctionnels procédent surtout de la luxation radiale, et la décapitation est encore la pratique de choix; 3° le traumatisme est ancien et l'on trouve, à la fois, une luxation radiale irréduite et une pseudarthrose du cubitus.

Ainsi en était-il dans un de nos cas, où le traumatisme datait de trois ans; il y avait, de plus, une arthrite déformante des plus accentuées du coude. Chez ce malade, j'ouvris le coude par une incision latérale externe, et j'évacuai un grand nombre de corps étrangers cartilagineux; craignant de détruire tout à fait la solidité de l'articulation très déformée, je laissai en place la tête radiale épaissie, globuleuse et entourée de stalactites osseuses; et, après avoir découvert la pseudarthrose, je suturai les deux fragments du cubitus. J'obtins, de la sorte, une amélioration fonctionnelle notable.

Luxation ancienne du coude en arrière. Résection.

(*Bull. et Mém. Soc. de Chir.*, janvier 1892.)

Luxation latérale externe du coude. Résection.

(*Société de Chirurgie*, 23 mai 1894.)

Luxation complète du coude en dehors. Résection.

(Rapport sur une observation de M. Launay.)

(*Bull. et Mém. Société de Chirurgie*, 1903, p. 288.)

J'ai cherché à préciser, dans ces divers travaux, les indications opératoires à remplir en présence des luxations anciennes du coude et j'ai rapporté, dans ce but, un certain nombre de faits. L'arthrotomie ou la réduction à ciel ouvert n'est applicable qu'à un nombre restreint de cas et de cas tout récents; du reste, la combinaison très fréquente de ces luxations irréductibles avec des fractures articulaires suffirait à donner la raison de ces résultats fonctionnels médiocres. C'est la résection d'emblée qui doit passer pour l'intervention de choix, et la résection large.

Mais il convient de s'efforcer toujours de conserver l'attache tricipitale, et c'est pour répondre à cette condition importante que j'ai défendu le procédé des deux incisions latérales (fig. 59, 60, 61). Je l'ai appliqué maintes fois et pour les résections orthopédiques et pour certaines résections pathologiques; mon ancien élève, M. le Dr Cange, l'a étudié dans sa thèse. (A. Cange, *Contribution à l'étude de la résection du coude*, Thèse de Lyon, 1895.) En 1909, il a été discuté, de nouveau, à la Société de chirurgie, à

propos de mon rapport sur un travail de M. Rouvillois (voir plus loin, *Arthrites suppurées du coude*).

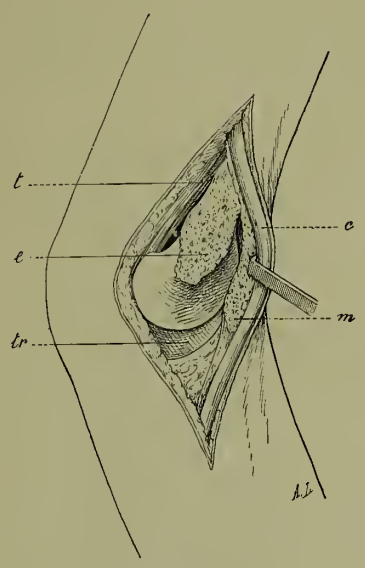

Fig. 59.

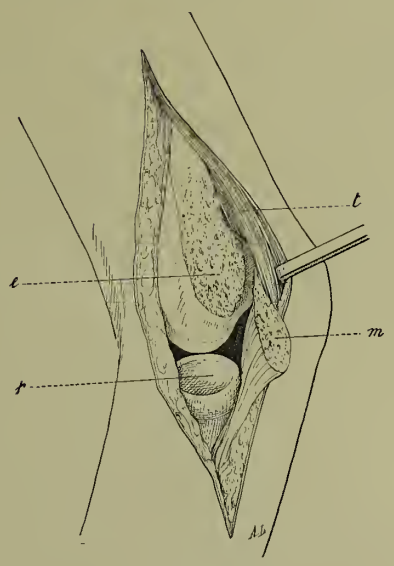

Fig. 60.

Fig. 59. — Résection du coude par le procédé des deux incisions latérales. — Incision latérale interne. — *c*, nerf cubital. — *e*, épitrochlée. — *m*, muscles épitrochléens. — *t*, triceps. — *tr*, trochlée.

Fig. 60. — Résection du coude par le procédé des deux incisions latérales. — Incision latérale externe. — *e*, épicondyle. — *m*, muscles épicondyliens détachés. — *r*, capsule radiale. - *t*, triceps.

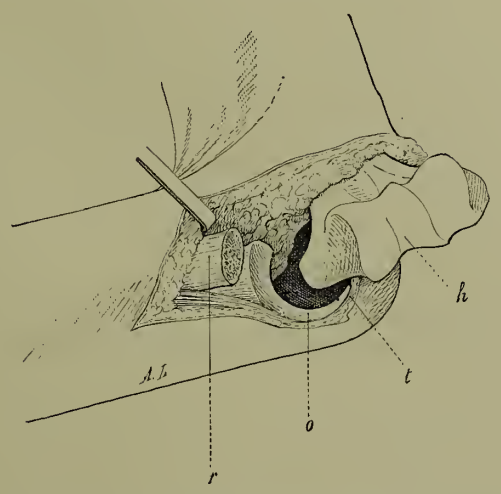

Fig. 61. — Résection du coude par le procédé des deux incisions latérales. — L'extrémité humérale luxée par l'incision externe. — *h*, extrémité humérale. — *o*, cavité sigmoïde. — *r*, radius, dont la tête est excisée. — *t*, insertion du triceps.

Luxation dorsale du grand os avec énucléation du semi-lunaire.

(*Bull. et Mém. Société de Chirurgie*, 1908, p. 1224.)

Il s'agissait d'un cas de luxation du grand os avec énucléation du semi-lunaire; l'accident datait de huit jours. La main droite était fortement

Fig. 62. — Énucléation du semi-lunaire; radiographie de profil.

œdématiée, en pronation, les doigts demi-fléchis, le poignet épaissi d'avant en arrière; on sentait, un peu au-dessus du radius, sur le prolongement du 3e métacarpien, et assez vaguement, du reste, un relief arrondi, un peu douloureux. La radiographie fut démonstrative, et surtout la radiographie *de profil* (fig. 62). Le semi-lunaire fut excisé par une incision antérieure; il était intact, mais, à droite et à gauche, un petit fragment osseux lui était resté adhérent (fig. 63), celui de gauche appartenant au pyramidal, celui de droite au scaphoïde.

Fig. 63. — Le semi-lunaire extirpé : petits fragments osseux adhérents.

TRAUMATISMES DES TENDONS

Rupture du tendon du triceps crural; suture.

(*Bull. et Mém. Société de Chirurgie*, 1899, p. 405.)

Nous avons recommandé dans ces ruptures des gros tendons, la *suture en étages*, qui nous a donné, dans deux cas de ruptures du tendon rotulien,

de très bons résultats. Chez l'un de ces blessés, un homme de cinquante ans, les deux bouts tendineux étaient séparés par un écart de quatre travers de doigt; dans la profondeur, une étroite bandelette, éraillée et distendue, passait encore de l'un à l'autre. Après avoir détergé le foyer et fermé, par quelques points de

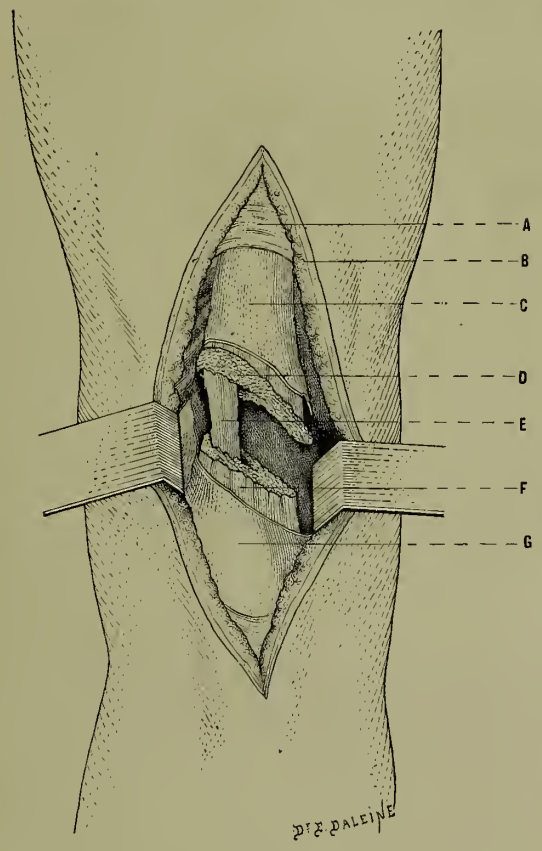

Fig. 64.

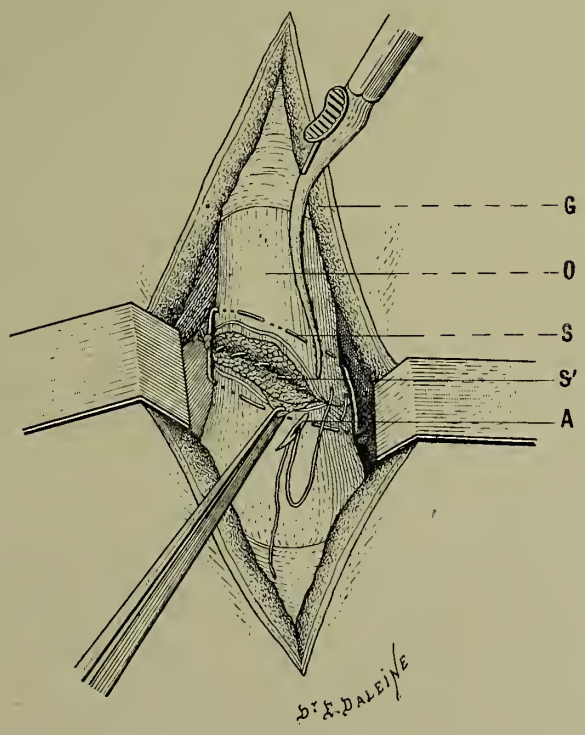

Fig. 65.

Fig. 64. — Rupture sous-cutanée du tendon rotulien. — Le foyer de rupture ouvert : 1er *temps* de l'intervention. — A, manchon aponévrotique. — B, graisse sous-cutanée. — C, bout supérieur du tendon. — D, surface de rupture du bout supérieur. — E, bandelette conservée à la face profonde du tendon. — F, bout inférieur. — G, rotule.

Fig. 65. — Réunion, à 3 plans, du tendon rotulien rompu. — G, graisse sous-cutanée. — O, bout supérieur du tendon. — S, *fil d'appui transversal, faufilé dans l'épaisseur des deux bouts.* — S', surjet réunissant les *lèvres postérieures* de la rupture. — A, surjet réunissant les *lèvres antérieures* de la rupture.

catgut, la déchirure capsulaire, je passai d'abord dans les deux bouts, à un centimètre de leur tranche, un gros fil de soie; je le passai transversalement, mais en le faufilant dans leur épaisseur, et je m'assurai tout de suite qu'ils pourraient être ramenés au contact. Avant de nouer

cette anse d'appui, je rapprochai, par un surjet de soie fine, les bords postérieurs de la rupture. Je serrai alors mon fil d'appui, et l'affrontement fut complété par un second surjet qui adossait les bords antérieurs. La réunion fut très solide, et la marche reprise assez vite.

Nous rappelons qu'en 1899 (*Chirurgie d'urgence*) nous avons proposé et figuré le cerclage ostéo-tendineux, pour les ruptures basses des tendons tricipitaux, crural, brachial, ou sural.

II

Les sarcomes des parties molles.

(*Leçons de Chirurgie*, p. 44.)

La résection et la désarticulation dans les ostéosarcomes de la racine des membres.

(*Congrès français de Chirurgie*, 1896.)

Sarcome de l'omoplate gauche, ablation totale de l'omoplate, état et fonctionnement satisfaisants du membre supérieur.

(*Bull. et Mém. Société de Chirurgie*, 1906, p. 802.)

Les sarcomes primitifs des synoviales articulaires.

(En collaboration avec M. Rubens-Duval.)

(*Revue de Chirurgie*, mai 1910.)

Rapport sur deux observations de M. Sénéchal : Inflammation chronique des gaines synoviales de la main gauche, simulant un fibro-sarcome. — Ostéomyélite subaiguë simulant un ostéosarcome de la cuisse.

(*Bull. et Mém. Soc. de Chir.*, 1911, p. 855 et 1340.)

Cette question du sarcome est une des plus complexes qui soient, à l'heure présente, en chirurgie; elle est associée, sur de nombreux points, à celle

des rapports de l'inflammation et des néoplasmes. Il arrive, enfin, que le diagnostic histologique de certaines tumeurs puisse être lui-même erroné, s'il ne porte que sur un nombre restreint de coupes, et que, même si les coupes sont multipliées et répétées en différents points de la tumeur, l'interprétation définitive puisse être des plus malaisées et des plus hésitantes. Est-ce un sarcome, à proprement parler, une tumeur maligne, susceptible de généralisation et de récidive? Est-ce une masse de phlegmon chronique, une « tumeur inflammatoire », pour employer ce mauvais mot, qui reste cependant utile au sens purement descriptif? Les similitudes sont parfois si proches, qu'il devient malaisé aux plus habiles de se prononcer.

Aussi comprend-on que l'examen clinique soit plus souvent encore exposé à l'erreur et aux confusions. L'importante discussion qui a suivi, l'année dernière, à la Société de Chirurgie, mon rapport sur deux observations de M. Sénéchal, suffirait à montrer combien le problème des tumeurs inflammatoires simulant le sarcome se présente souvent. Et l'enjeu est gros, les conséquences de l'erreur pourraient être irrémédiables, puisque, à conclure faussement au sarcome, on se trouverait conduit souvent à des exérèses larges, à des amputations. Aussi est-il de toute nécessité que la « méfiance » soit éveillée.

Il y aurait lieu, du reste, de distinguer deux types parmi les « tumeurs inflammatoires » des membres : celles qui tiennent à l'os et passent pour des ostéo-sarcomes; celles qui sont développées dans les parties molles, les muscles, les gaines et les bourses séreuses. C'est ainsi, en particulier, que certains foyers intra-musculaires affectent parfois absolument l'allure du sarcome des muscles, qui est loin d'être rare : un homme d'une quarantaine d'années présentait à la partie supérieure de la cuisse gauche, dans l'épaisseur du vaste externe, une tumeur ovoïde, un peu bosselée, indolente, qui avait grossi progressivement depuis dix mois; elle ressemblait à un sarcome : à l'incision, je trouvai un abcès, inclus en plein muscle, à parois très épaisses, et qui procédait, suivant toute vraisemblance, d'une dothiénentérie assez mal caractérisée, remontant à un an et demi. Les exemples de ce genre ne manquent pas, et se retrouvent pour toutes les variétés de sarcomes des parties molles, que je décrivais en 1894.

Comment donc faire le diagnostic? Les caractères de forme, de surface et d'extension sont à étudier; la tumeur inflammatoire est mal limitée, de contours imprécis; elle infiltre tous les tissus et s'y diffuse : il y a là, à un palper minutieux, un élément d'appréciation, une simple nuance parfois, qui suffisent pourtant à créer le doute. Les accidents fébriles et douloureux du début, ou survenant au cours de l'évolution de la « tumeur », sont à

rechercher avec grand soin; ils n'ont de valeur que sous bénéfice de certaines conditions, mais cette valeur est réelle, parfois. Enfin la biopsie serait tout indiquée, dans les cas douteux, une biopsie qui ne se borne pas à de minimes prélèvements fragmentaires, en pleine tumeur, mais qui suppose l'excision d'un segment assez volumineux de la masse, et d'un segment périphérique.

Quelles que soient les difficultés plus haut signalées, on aurait tort, en effet, de méconnaître les résultats d'un examen histologique bien fait et bien lu, et le précieux appoint qu'il peut assurer au diagnostic clinique.

Ce n'est pas seulement à la « tumeur inflammatoire », c'est encore à la syphilis, à la tuberculose, aux affections mycosiques que peut ressembler le sarcome.

Les *sarcomes des synoviales articulaires*, que nous avons étudiés, avec M. Rubens-Duval, se présentent, eux, d'ordinaire sous les apparences de la tumeur blanche. Ainsi en fut-il dans notre cas, dont l'exacte nature ne fut déterminée que par l'examen histologique. Il s'agissait d'un garçon de 22 ans, dont le genou gauche était gros et douloureux depuis trois ans; ce genou était doublé de volume, et considérablement déformé : il avait pris une forme globuleuse et un développement tel, en avant, que la jambe gauche semblait comme subluxée en arrière. Mais ce n'était là qu'une apparence : les extrémités articulaires étaient en contact régulier, elles n'étaient pas modifiées de forme, de consistance ni de surface; la tuméfaction semblait porter exclusivement sur les parties molles articulaires.

A la face externe du genou, on constatait une ulcération assez régulièrement circulaire, d'un diamètre supérieur à celui d'une pièce de cinq francs; le centre en était occupé par une sorte de volumineux chou-fleur, formé de cinq à six masses charnues séparées par des sillons plus ou moins profonds. Les masses charnues étaient rosées, recouvertes par places d'un enduit jaune-verdâtre, molles, indolentes, anfractueuses, et se détachaient assez facilement, en laissant des cavités qui saignaient abondamment.

A la radiographie, on releva l'aspect normal des extrémités osseuses.

Quelle était donc la nature de l'affection? Fallait-il admettre une tuberculose articulaire, ulcérée? Ce fongus, ces masses bourgeonnantes et saignantes faisaient tout naturellement penser au sarcome; mais l'intégrité des os ne cadrait pas avec ce que l'on observe d'ordinaire, en pareil cas.

A l'intervention, on trouva toute la jointure remplie d'une masse grisâtre, compacte, ne présentant aucun point ramolli ou abcédé, et qui se prolongeait dans le cul-de-sac sous-tricipital, les culs-de-sac latéraux et

vers le ligament postérieur. On en commença la dissection, qui se poursuivit aisément : le bloc de tissu se laissait détacher sans se rompre, et l'on procéda, de la sorte, à l'excision de toute la synoviale épaissie. Les extrémités articulaires étaient absolument normales et recouvertes d'un cartilage intact. Dans ces conditions, je me bornai à la synovectomie.

L'examen histologique nous renseigna, quelques jours après, sur la nature exacte de l'affection; M. Rubens-Duval conclut à un endothéliome synovial. Les os étaient intacts.

Nous avons réuni 15 autres observations de ces sarcomes primitifs des synoviales articulaires, et, de ce chiffre total de 16 cas, 13 ont trait à des sarcomes du genou, 3 à des sarcomes de l'articulation tibio-tarsienne.

En clinique, ces sarcomes articulaires se présentent sous une triple forme; A. celle de *petits nodules* excentriques, *pédiculés*; B. celle de *tumeurs* plus ou moins développées, mais *localisées* en telle ou telle zone de la capsule, indemne dans le reste de son étendue; C. celle de *néoplasies diffuses* occupant toute la synoviale et ses prolongements et donnant lieu à des arthropathies de caractère tout particulier.

La première forme n'a guère qu'un intérêt de curiosité; il en est tout autrement de la seconde; mais les faits les plus troublants sont ceux où la jointure est prise en totalité, dans les *arthrites néoplasiques diffuses*.

Trois points sont à relever : 1° l'*évolution lente de l'affection*; 2° son *indolence* particulière; 3° la *conservation des mouvements*.

La ponction est parfois d'un grand intérêt, et donne du sang pur, en quantité notable et à plusieurs reprises. Elle a permis de faire le diagnostic dans un cas; dans l'autre, une biopsie était venue confirmer les doutes et les prévisions. Ce sont les deux seuls exemples, jusqu'ici, de diagnostic pré-opératoire.

Ajoutons que, chez notre malade, la tumeur récidiva, et que je dus lui amputer la cuisse. A quelques mois de là une récidive nouvelle parut dans le moignon, je pratiquai la désarticulation de la hanche.

D'après ce résultat, et l'enseignement qu'on peut tirer des autres observations, j'estime que l'ablation locale n'est défendable que dans les formes nettement circonscrites : et encore, à la première, ou à la seconde récidive, circonscrite également, mieux vaudrait ne pas persister dans cette voie, et, sans plus attendre, amputer. Quant à la synovectomie, elle doit être rejetée.

Et ceci nous amène à la question si discutée des *résections dans les sarcomes des membres*; il est certain que l'avenir relève, pour la plus grande

part, d'un élément qu'on ne peut préciser, au cours de l'intervention : la variété histologique et les « aptitudes de malignité » du néoplasme.

C'est là, justement, ce qui obscurcit la question des opérations locales, dans l'ostéosarcome.

Toutefois, le principe traditionnel de la désarticulation ne doit point passer pour absolu, et l'on se trouvera bien, dans certains cas, de se refuser au sacrifice total du membre et de recourir à la résection. Un jeune homme de vingt-cinq ans, auquel nous avions réséqué, de la sorte, un sarcome de la tête humérale, en 1891 (l'examen histologique montra qu'il s'agissait d'un sarcome périostique), est resté indemne de toute récidive. Cette question a été plusieurs fois reprise, depuis lors, et des faits nombreux sont venus confirmer l'opinion que nous avions défendue.

Il arrive encore, et sans doute pour les raisons que nous exprimions plus haut, que certaines exérèses, qui semblaient absolument insuffisantes, puissent aboutir finalement à des résultats heureux, et inattendus.

Ainsi en fut-il dans un cas de volumineux sarcome de l'omoplate, pour lequel je voulais faire l'amputation inter-scapulo-thoracique. La malade ne voulant pas consentir au sacrifice du membre supérieur, je pratiquai l'ablation totale de l'omoplate sarcomateuse, et les résultats ultérieurs furent très bons : il n'y avait ni œdème, ni engourdissement, ni douleur, et l'opérée pouvait se servir activement de son membre.

Ces faits étranges trouveront, sans doute, plus tard, leur explication.

De l'amputation dans la gangrène spontanée.

(*Semaine médicale*, 16 janvier 1892.)

A propos de l'implantation précoce et haute de la gangrène spontanée des membres chez les diabétiques.

(*Bull. et Mém. Société de Chirurgie*, 1901, p. 121.)

L'épreuve de l'hyperhémie comparée pour servir à la détermination du lieu d'amputation dans les gangrènes spontanées du pied.

(*Semaine médicale*, 20 mai 1909.)

Que faut-il penser de l'opération de Wieting?

(*Semaine médicale*, 27 septembre 1911.)

Rapport sur une observation de M. R. Proust : Embolie de l'artère fémorale; artériotomie; extraction par morcellement d'un caillot de 12 cm; rétablissement immédiat de la lumière du vaisseau; mort le lendemain de myocardite; formation d'un nouveau caillot.

(*Bull. et Mém. Soc. de Chir.*, 1911, p. 1094.)

Dans ce groupe des gangrènes spontanées, nous avions surtout en vue la gangrène par artérite, la *gangrène angio-scléreuse*; c'est à cette forme que se rapporte la gangrène sénile, mais le cadre, beaucoup plus large, embrasse une série de faits qui peuvent se rencontrer à tous les âges.

Il n'est pas douteux que, dans ces conditions, l'amputation primitive n'expose au sphacèle des lambeaux, et que l'amputation secondaire, après la limitation nette de la zone mortifiée, ou les régularisations tardives du foyer d'élimination, ne lui soient d'ordinaire préférables. Toutefois nous avons insisté, dès 1892, sur certaines formes de gangrènes spontanées, où l'indication devient formelle, où l'amputation primitive n'apparaît plus comme une détermination discutable, mais s'impose comme une intervention nécessaire, vitale. Il s'agit de *gangrènes aiguës* qui se diffusent vite au pied et à la jambe, et que caractérisent des douleurs extrêmement vives, extrêmement tenaces, ou des accidents locaux septiques d'où dérive un état général menaçant. Nous en citions deux exemples, et nous en avons observé d'autres, depuis. Chez nos deux malades, le pied et la jambe étaient légèrement œdématiés, d'un noir violacé, et semés çà et là de phlyctènes; une rougeur diffuse, plaquée de taches brunâtres, formait nappe jusqu'au genou; la fémorale ne battait plus à la cuisse; les souffrances étaient atroces et continues, la température de 40°, la langue sèche, le facies amaigri et terreux. L'amputation fut pratiquée à la partie moyenne de la cuisse; dès le soir, les douleurs avaient disparu et la fièvre tombait; il n'y eut pas de sphacèle du moignon, et la guérison fut obtenue. Un des malades, âgé de 70 ans et opéré, pour ainsi dire, *in extremis*, survécut cinq ans, dans des conditions excellentes; il mourut d'une pneumonie.

En présence de ces formes extensives et douloureuses, l'amputation s'im-

pose, mais elle doit se faire *très haut*; quelles que soient les limites supérieures de la gangrène, c'est *la cuisse* qu'il faut amputer. A la cuisse, en effet, l'exérèse est beaucoup moins souvent suivie d'accidents secondaires, et les lambeaux prêtent moins au sphacèle. Le fait s'explique, sans doute, par l'irrigation riche et largement fournie, qui vient de l'ischiatique et de la fessière. On sait que l'athérome procède par régions vasculaires ; il s'étend à la fémorale et à tout son territoire; il peut respecter et laisser perméable le réseau rétro-fémoral, qui descend directement du bassin; alors que la fémorale ne bat plus, on trouve assez souvent, autour du genou, un réseau d'artères dont le pouls est fort et qui semblent dilatées.

Toujours est-il que l'expérience a montré les avantages de cette amputation haute, que MM. Demons et Bégouin recommandaient, à leur tour, dans la gangrène athéromateuse, chez les diabétiques.

Ce procédé n'est point le seul, pourtant, à donner des succès : on voit guérir, sans gangrène, des amputations de l'arrière-pied et de la jambe, à différents niveaux. J'en ai eu encore un exemple, en 1909 : un homme d'une soixantaine d'années nous avait été envoyé avec une gangrène des orteils droits, remontant sur le dos du pied et la plante; il était diabétique; on ne sentait les battements artériels ni à la jambe, ni au creux poplité, ni à la cuisse, dans sa moitié inférieure. Pourtant, me basant sur la coloration franche et la sensibilité toute normale de la jambe, en haut, j'amputai au lieu d'élection : la réunion se fit, avec une étroite plaque de sphacèle cutané, qui s'élimina.

Ce ne sont là, en réalité, que des hasards heureux; on en peut conclure, pourtant, qu'à amputer toujours à la cuisse, nous amputons quelquefois trop haut; mais nous manquons de données précises, pour apprécier d'une façon certaine à quelle hauteur commencent la vascularisation et la vitalité suffisantes.

C'est cette lacune que cherche à combler le procédé d'épreuve clinique, indiqué par Moszkowicz.

Il s'agit de comparer, sur les deux membres inférieurs, l'hyperémie cutanée, consécutive à la levée de la bande d'Esmarch, après une constriction circulaire du haut de la cuisse.

Une objection se présente tout de suite : ce que nous observons, à l'examen du membre, c'est l'hyperémie superficielle; correspond-elle exactement à l'hyperémie profonde? Et, de ce que les vaisseaux de la peau et de la couche sous-cutanée se sont distendus jusqu'à un point donné, pouvons-nous conclure que la perméabilité des vaisseaux profonds s'étend précisé-

ment jusque-là ? Il semble que, d'une façon générale, il en soit ainsi ; au moins peut-on admettre que, dans l'aire d'une coloration superficielle franche, la vascularisation profonde est aussi à peu près normale.

J'ai tenté cette épreuve chez une femme de 55 ans atteinte d'une gangrène totale du pied droit, et chez laquelle on ne sentait de battements ni dans la tibiale postérieure, ni dans la poplitée, ni dans la fémorale le long des deux tiers inférieurs de la cuisse, le pouls ne reparaissant qu'au niveau du triangle de Scarpa.

L'hyperémie descendant jusqu'à trois travers de doigt au-dessus du talon, en arrière, jusqu'au milieu à peu près de la crête du tibia, en avant, je me décidai à pratiquer l'amputation de jambe au lieu d'élection, et j'obtins une réunion par première intention et une guérison durable.

Sans attribuer, dès maintenant, et sur la foi des premiers essais, une valeur définitive au procédé de l'hyperémie comparée, on ne saurait nier que ce soit une ressource de plus, un nouveau mode d'exploration, qui ne dispense nullement, d'ailleurs, d'interroger les autres indices, et, en particulier, le pouls, la sensibilité, la température.

Pour enrayer ces gangrènes par oblitération progressive des artères, ou, du moins, permettre de restreindre au minimum les lésions, on avait fondé quelque espoir sur l'anastomose de l'artère et de la veine fémorale et sur l'inversion circulatoire qui pourrait être ainsi réalisée. L'analyse des faits et des nombreux travaux auxquels cette question a servi d'objet dans les derniers temps ne laisse plus qu'un crédit bien précaire à ces anastomoses artério-veineuses.

On en peut dire autant de la *désobstruction opératoire des artères embolisées*, que j'étudiais récemment à l'occasion d'un fait de M. R. Proust.

L'intervention opératoire dans le rhumatisme chronique déformant.

(*Semaine médicale*, 18 janvier 1905.)

Le mot est discuté et discutable : il correspond pourtant, en clinique, à une variété d'arthropathies bien caractérisé. Le *malum coxæ senilis* en est le type, mais il n'en représente qu'une forme avancée, et presque toujours incurable : l'affection, très souvent, débute beaucoup plus tôt ; il y a une variété juvénile, infantile même, de l'arthrite chronique déformante ; de

plus, le stade final de désorganisation articulaire est précédé d'une série d'étapes, plus ou moins vite franchies. Enfin une différence très importante est à établir entre la variété mono-articulaire, ou pauci-articulaire, stable, localisée, et la variété poly-articulaire, envahissante ; on conçoit que l'action chirurgicale ne trouve, dans cette dernière, que de très rares indications.

Je distinguais : 1° les *formes jeunes*, ou *restées jeunes*, du rhumatisme chronique déformant; autrement dit les arthrites villeuses, les hydarthroses à corps étrangers multiples, sans déformations notables des extrémités osseuses ni dislocations articulaires; 2° les *formes avancées, complètes*, où tous les éléments de la jointure sont envahis par le processus de destruction et de végétation combinées; 3° enfin la *forme polyarticulaire*.

Dans les premières formes, les douleurs et les accidents fonctionnels varient d'intensité; ils peuvent être, même lors de lésions articulaires étendues, très atténués et tolérables : j'ai vu un homme d'une trentaine d'années, qui, à la suite d'une fracture du tiers supérieur du cubitus compliquée de luxation de la tête radiale en avant, avait, au coude droit, l'arthrite déformante la plus typique; la synoviale, distendue en arrière et en dehors de l'olécrane, contenait toute une collection de corps étrangers et craquait, sous la main, comme un « sac de noix » ; or, malgré ces graves désordres articulaires, le coude, actionné par des muscles d'un rare développement, avait conservé des mouvements étendus et n'était pas douloureux.

Mais il n'en est pas toujours ainsi, l'expérience journalière le montre, et c'est de la gêne fonctionnelle, et surtout de la douleur, que procèdent, dans les cas de ce genre, les indications opératoires, celles de l'*arthrotomie*.

Cette arthrotomie, du reste, ouvre la voie, en présence de ces formes initiales de l'arthrite chronique déformante, à toute une série d'interventions endo-articulaires, extraction de corps étrangers, excision de franges synoviales, synovectomies partielles, qui valent d'être connues, et peuvent être suivies, sinon d'une guérison complète, au moins d'une amélioration fort appréciable et prolongée. J'en rapporte un exemple.

Nous dirons tout de suite que, même dans les formes avancées, alors qu'une intervention plus étendue se trouve contre-indiquée par les conditions locales ou l'âge du malade, une arthrotomie simple, évacuatrice de l'épanchement et des corps étrangers, libres et pédiculés, peut être de bonne pratique, et, pour un temps plus ou moins long, faire cesser les douleurs et rendre plus aisé le fonctionnement articulaire; et, en présence d'une affection aussi incurable et désespérante que le *malum senile* des jointures,

on ne saurait faire fi de ces résultats, pour incomplets qu'ils soient et de durée incertaine. Chez un homme de quarante-trois ans, dont le genou droit était considérablement déformé, mais dont l'état général ne se prêtait à aucune intervention de quelque importance, je me contentai, par une arthrotomie interne, d'évacuer le liquide visqueux et filant que contenait l'articulation, et d'extraire un gros corps étranger bosselé, d'apparence cartilagineuse, et quatre autres plus petits. Au bout d'un mois, le malade sortait, ne souffrant plus de son genou, et marchant toujours fort mal, naturellement, mais sans douleur.

Dans ces *formes avancées et complètes*, c'est, d'ailleurs, la *résection* qui a été pratiquée, en général, et dont nous cherchons à discuter les résultats et les indications.

Pour la hanche, les résultats n'en paraissent pas fort encourageants, d'après 24 résections pour arthrite chronique déformante, que nous avons recueillies, et au nombre desquelles se trouve un cas personnel.

Chez un homme de 47 ans, auquel nous avions réduit, en 1895, à l'Hôtel-Dieu, une luxation sus-pubienne de la hanche droite et qui avait repris son travail, au bout de dix ans, la hanche s'enraidit et se déforma de plus en plus; finalement l'impotence devint complète, et les douleurs, continues et s'exacerbant par crises, créaient une situation intolérable. Il y avait un raccourcissement de 3 centimètres; la jointure était épaissie et tuméfiée, surtout en arrière et en dehors; on y percevait de gros craquements; l'adduction seule était encore possible dans une certaine limite; même sous le chloroforme, la flexion, l'abduction, la rotation externe étaient entravées presque tout de suite par une résistance osseuse. La radiographie montra que la tête était en place, mais qu'elle était, ainsi que le col, déformée et irrégulière. Je pratiquai la résection le 27 juin 1904; je trouvai une tête bosselée, un col raccourci, et tout autour, la capsule transformée en une gangue fibreuse épaisse et résistante, parsemée de nodules ossifiés, et tapissée en dedans de corps étrangers pédiculés; j'excisai la tête et le col par morcellement et j'enlevai largement toute la zone accessible de la capsule. Le résultat fonctionnel fut médiocre, et il a été tel dans la plupart des cas publiés.

Toutefois, pour apprécier équitablement l'utilité de l'opération et les bénéfices qu'on en peut attendre, il faut tenir compte de l'état d'impotence douloureuse où sont et resteraient les malades, si cette ressource leur était de parti pris refusée. Un fait très général, presque constant, c'est la disparition des douleurs, à la suite de ces résections, et c'est là, à tout prendre, un point de haute importance. Quant aux suites fonctionnelles, on ne sau-

rait oublier que nous nous trouvons le plus souvent, dans les cas de ce genre, en présence d'infirmes, d'incurables, et que, si l'on ne doit pas attendre, escompter et promettre un succès brillant, une amélioration, même très incomplète, sera toujours la bienvenue. Qu'on fasse marcher ces patients, condamnés à l'alitement indéfini, sans douleur, fût-ce avec une canne, fût-ce dans des limites restreintes, et le mieux-être sera déjà très appréciable.

Ce que nous venons de dire de la hanche s'applique, en partie, aux autres jointures. Ici également, on a obtenu, presque toujours, la cessation des douleurs — rebelles jusqu'alors à tout autre traitement — et des suites fonctionnelles variables.

Au genou, l'ankylose, si elle peut être obtenue, assure le succès : solide, rectiligne et indolent, le membre redevient propre à un fonctionnement utile, et, de plus, la soudure des surfaces osseuses est la meilleure garantie contre la récidive. Toutefois, l'état d'atrophie et de dégénérescence graisseuse des os ne permet pas toujours un si heureux dénouement; et il importe d'en être averti. Nous en avons fait l'expérience dans deux cas où la réunion osseuse manqua; pourtant, avec un appareil, la marche devint plus facile qu'avant l'intervention, et les douleurs avaient cessé.

Quant à la forme *polyarticulaire*, elle n'est, bien entendu, nullement favorable à l'action chirurgicale, et la multiplicité des localisations, la marche envahissante du processus, rendraient illusoire, fût-elle réalisable, toute intervention de quelque importance. Et pourtant, dans la pratique et en présence des cas particuliers, cette formule générale, très rationnelle en soi, est trop absolue. Même lors d'arthropathies multiples, il peut arriver que les lésions et les douleurs prédominantes sur une des jointures, ou encore certaines déformations particulières, deviennent une indication suffisante à des interventions utiles, même à une résection.

Nous avons été conduits à réséquer ainsi le genou droit d'une jeune femme qui présentait le type le plus complet du rhumatisme chronique déformant : toutes les articulations des quatre membres étaient atteintes, à des degrés divers, les coudes et les poignets déformés et presque ankylosés, les doigts incurvés et enraidis; au membre inférieur gauche, la hanche et le genou avaient perdu à peu près toute mobilité, et les articulations du pied étaient aussi, en grande partie, fixées; à droite, le genou était immobilisé, mais dans la flexion, à 45° environ. Cette combinaison d'un membre gauche raide et rectiligne et d'un membre droit infléchi au genou rendait impossible, je ne dirai pas la marche, mais le moindre déplacement du corps, la

moindre progression, d'autant plus que les déformations des deux membres supérieurs empêchaient toute utilisation réelle des béquilles. C'était l'impotence confirmée et définitive. Je crus devoir proposer, dans ces conditions, 'a résection du genou droit : c'était là, à proprement parler, une résection orthopédique. Le volume et la déformation des extrémités osseuses eussent, d'ailleurs, interdit tout autre mode de redressement. La résection fut pratiquée : les os étaient très graisseux, très friables; la consolidation exigea plusieurs mois. Depuis, le genou est resté indolent, et la malade peut marcher. L'intervention date aujourd'hui de dix ans.

En résumé, il ne saurait être question de faire passer à la chirurgie opératoire la cure de toute arthrite chronique rhumatismale, ni surtout celle des polyarthrites déformantes; mais il est possible, dans un certain nombre de cas, par des interventions d'ordre divers, en rapport avec la diversité même des lésions, arthrotomies, synovectomies, résections, redressements, d'obtenir des améliorations durables, et même des guérisons; les résultats fussent-ils incertains, que, dans une maladie aussi désespérante et aussi rebelle, ils vaudraient pourtant d'être signalés.

Ostéomyélite chronique prolongée à distance.

(*Gazette des hôpitaux*, 12 novembre 1891.)

Les formes graves de l'ostéomyélite chronique prolongée.

(*Leçons de Chirurgie*, p. 70.)

L'ostéomyélite chronique devient grave, disions-nous, dans les conditions que voici : 1° extension du processus à toute la longueur de l'os, à la suite d'une ostéomyélite aiguë, totale ou bipolaire; 2° complications articulaires, ostéo-arthrites chroniques ostéomyélitiques ; 3° déchéance générale.

Les nécroses diaphysaires totales sont loin d'être toujours l'indice d'une situation locale désespérée, et il nous est arrivé, du reste, à plusieurs reprises, d'extraire de ces vastes séquestres de l'os entier, et d'assister à une réparation complète. Toutefois, l'ostéomyélite chronique, qui succède à ces ostéomyélites aiguës totales, n'est pas toujours d'évolution semblable; pour être devenue moins bruyant, le processus ostéitique n'en poursuit pas moins, quelquefois sourdement et progressivement, son œuvre de destruction ; l'os périostique néoformé se raréfie et se nécrose à son tour, et les

lésions se succèdent et s'irradient sans trêve. Chez un de nos malades, un jeune homme de 19 ans, tous les éléments de cette gravité particulière étaient combinés : il y avait une ostéomyélite chronique totale de l'humérus, et une arthrite ostéomyélitique du coude et de l'épaule, et, de plus, une complication nerveuse, irrémédiable ; le nerf radial était complètement paralysé. Je dus faire la désarticulation de l'épaule, qui fut suivie d'une guérison complète.

J'insistais sur les *arthrites chroniques d'origine ostéomyélitique*, en particulier sur leurs formes graves. Celles-ci se présentent sous deux aspects : le plus souvent, la déformation porte surtout sur les extrémités articulaires, elles sont grosses, irrégulières, douloureuses par places, l'épanchement est purulent ou séro-purulent, quelquefois sanglant, mais les tissus périsynoviaux sont, en somme, peu épaissis ; il n'y a pas ou peu de fongosités, tout semble se passer dans les os ; et, de fait, au cours de l'opération, on trouve les épiphyses semées de géodes purulentes, de foyers de nécrose, qui souvent même sont en communication large avec la cavité de l'article. Ailleurs, le gonflement est plus diffus, et l'empâtement plus généralisé; la jointure est devenue globuleuse, et, sur tout son pourtour, donne à la main la sensation mollasse de fongosités ; c'est alors que les analogies avec une tumeur blanche peuvent être extrêmement étroites. Je rapportais des observations de ces divers types; elle ont figuré dans la thèse de mon élève, M. le Dr Pouteau. (*Des formes graves de l'ostéomyélite chronique prolongée. Thèse de Paris*, 1894).

Enfin je rappelais qu'on meurt d'ostéomyélite chronique, et cela par infection locale, par stéatose viscérale généralisée. Dans les foyers anciens, latents, et qui semblent éteints, l'infection est, en effet, toujours vivace et susceptible de se généraliser. J'en citais un curieux exemple, publié en 1891, sous le nom d'*ostéomyélite chronique prolongée, à distance*.

Il s'agissait d'un jeune garçon atteint d'une ostéomyélite de l'extrémité inférieure du fémur droit, et qui, depuis huit ans, gardait un trajet fistuleux transpoplité, sans en être autrement gêné. Au bout de ce temps, sans traumatisme, sans accident quelconque, et aussi sans la moindre douleur, un abcès, du volume d'une grosse orange, s'était développé dans la région sacrée, à la hauteur de l'aile gauche. Il ressemblait de tout point à un abcès froid : une ponction fut faite, et le pus donna lieu à une magnifique culture de staphylocoques, dorés et blancs; la collection fut alors largement ouverte, et l'on trouva, dans la profondeur, un point d'ostéite et un petit séquestre. Ainsi donc, au bout de huit ans, le foyer fémoral d'ostéomyélite

prolongée était demeuré assez virulent pour avoir, à distance, par un processus embolique, sans doute, créé une localisation nouvelle de l'infection.

Sans insister davantage, qu'il me soit permis de faire simplement remarquer la date de ces deux travaux.

III

Fractures de la clavicule et sutures osseuses.

(*Leçons de Chirurgie*, p. 94.)

Je rapportais quelques cas de sutures de la clavicule fracturée, sutures secondaires, lors de gros cal compresseur; je cherchais à en poser les indications et à en préciser la technique. C'était alors une question nouvelle.

Depuis, je suis devenu de moins en moins interventionniste en pareilles conditions, sauf lors de cals exubérants et de complications nerveuses.

Traitement des luxations anciennes de l'épaule.

(*Leçons de Chirurgie*, p. 108.)

J'exposais déjà ma répugnance à l'endroit des moyens de force; « la force » proprement dite, les tractions portées au delà d'une certaine intensité moyenne, et toutes les manœuvres violentes qui sont restées longtemps en usage, doivent être bannies de plus en plus du traitement des luxations. La puissance même de la traction sert moins que la direction utile qu'on lui imprime. »

Si l'on intervient, la réduction pure et simple est presque toujours un leurre; c'est la résection, et la résection large, qu'il convient de pratiquer. Et les résultats fonctionnels ultérieurs varieront beaucoup, suivant l'âge du blessé, l'ancienneté de la luxation, l'atrophie plus ou moins profonde du deltoïde.

« Exostosis bursata » à corps cartilagineux de l'extrémité humérale supérieure.

(*Bull. et Mém. Soc. de Chir.*, 1909, p. 1090.)

Il s'agit d'une affection rare, dont les exemples sont encore très clairsemés. Le terme s'applique aux exostoses ostéogeniques engainées d'une

poche séreuse plus ou moins développée, et, si l'affection se borne là, elle n'a, certes, rien d'exceptionnel et ne présente qu'un intérêt restreint; mais

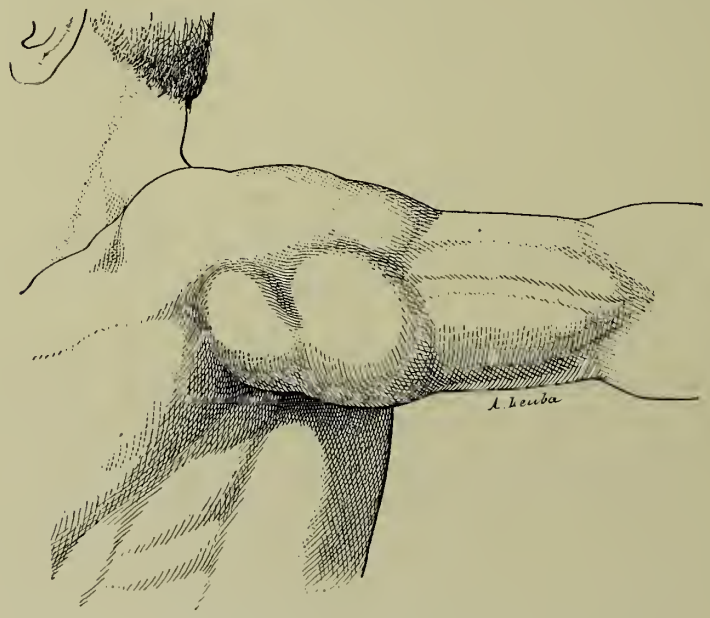

Fig. 66. — « Exostosis bursata » de l'extrémité humérale supérieure.

il arrive que la cavité séreuse péri-exostosique se remplisse de corps cartilagineux, libres.

Ainsi en était-il chez un homme de 36 ans, qui souffrait d'une tumeur,

Fig. 67. — L'exostose détachée sur les corps cartilagineux contenus dans la poche.

sous-axillaire, de la face interne du bras gauche; depuis fort longtemps, du reste, « quelque chose d'un peu gros » siégeait à ce niveau, la masse

s'était développée dans les derniers temps. Elle formait une poche tendue et crépitante, et, à son pôle supérieur, on sentait nettement une protubérance osseuse, malaisée à bien délimiter (fig. 66). J'intervins, je trouvai dans la poche du liquide séreux, une quarantaine de corps étrangers, cartilagineux (fig. 67); en haut, proéminant dans la cavité, je reconnus une exostose épiphysaire, incurvée, à pointe déclive.

Je rappelle les diverses hypothèses pathogéniques auxquelles a donné lieu cette curieuse affection, dont j'ai retrouvé et opéré, depuis 1904, un second cas.

Rapport sur une observation de M. Rouvillois : Deux cas d'arthrite suppurée du coude, d'origine otitique.

(*Bull. et Mém. Soc. de Chir.*, 1909, p. 959.)

Je signalais plus haut (p. 14) ce rapport, qui a été le point de départ, à la Société de Chirurgie, d'une intéressante discussion sur les septico-pyohémies, telles qu'on les observe à l'heure présente, sur leurs formes, leur gravité, et les interventions qu'elles nécessitent.

Les pyohémies en question ne relèvent à aucun degré d'une origine opératoire, et c'est là précisément ce qui constitue leur caractère et leur intérêt; elles n'ont, sur les faits d'autrefois, que la similitude du nom, auquel on pourrait substituer une série d'autres appellations, empruntées aux microbes infectants, et qui n'est utile à conserver que parce qu'il exprime nettement un processus spécial d'infection.

Ces accidents pyohémiques, ainsi compris, et qui, de plus, ont cette particularité de se présenter assez souvent sous des formes atténuées et curables, peuvent survenir dans trois conditions.

Ils ne sont parfois que l'expression, à distance ou généralisée, d'une infection d'abord toute locale, ou, du moins, qui ne s'est manifestée durant une période initiale de durée variable que dans son foyer originel, mais qui, méconnue, non traitée ou mal traitée, s'est diffusée sans obstacle. J'ai le souvenir de deux malades qui portaient de vastes phlegmons du cou, d'origine maxillaire, et qui, mal incisés, mal pansés, m'étaient finalement adressés avec une arthrite suppurée du genou et du coude, et plusieurs abcès disséminés; j'ai même vu, une suppuration pelvienne puerpérale, qui, traitée pendant des semaines sous un faux diagnostic, m'arrivait avec les grands frissons, la fièvre oscillante et les pyarthroses multiples de la pyohémie la plus authentique.

Les formes pyohémiques sont, du reste, beaucoup plus rares que la septicémie proprement dite; les variétés les plus graves procèdent, sans doute, des streptocoques, mais il n'y a point là de règle constante; elles peuvent se manifester avec d'autres microbes, isolés ou associés. Lorsqu'elles figurent ainsi l'étape dernière d'une infection d'abord lente et progressivement accrue et généralisée, elles sont, en général, de pronostic particulièrement sombre; pourtant il arrive qu'elles se présentent à un stade plus avancé encore, sous un type d'évolution moins aiguë, avec des suppurations à distance encore rares, bornées parfois à un seul foyer, à une seule articulation, et qu'elles soient encore susceptibles de céder au traitement.

Dans une seconde variété de ces « pyohémies contemporaines », se rangent celles qui relèvent d'une maladie générale infectieuse dûment caractérisée, et qui surviennent au cours, dans la convalescence ou dans les suites plus ou moins lointaines de cette maladie; il suffit de citer la pneumonie et la fièvre typhoïde. Une malade, que j'observai en 1894, à la Pitié, était entrée d'abord dans le service de M. le professeur Albert Robin, pour une dothiénentérie, du reste, assez légère, qui évolua sans incident. Au début de la convalescence, elle fut atteinte d'un écoulement purulent par l'oreille gauche, bientôt suivi d'une mastoïdite. Je fis la trépanation mastoïdienne. A quelques jours de là, un œdème assez considérable, dur, rougeâtre, se développait à la jambe droite, remontait au-dessus du genou, et faisait craindre une suppuration imminente; on ne trouvait, du reste, ni induration, ni sensibilité sur le trajet des veines. Bientôt, au coude gauche, on vit apparaître un œdème de même aspect, pendant que la température s'élevait à 40 degrés. La tuméfaction du coude grossit, s'abcéda et fut incisée; celle de la jambe s'affaissa sans suppuration. Dans le pus, on trouva le bacille d'Eberth.

Enfin la troisième catégorie d'accidents pyohémiques est représentée par ceux que nous voyons éclater à la suite d'une lésion cutanée insignifiante, parfois cicatrisée et même oubliée. Ce sont les cas qu'on a désignés faussement, à une certaine époque, du nom de pyohémies spontanées, et qu'on range communément aujourd'hui dans le groupe des pyohémies atténuées (v. p. 14).

Quant au traitement de ces suppurations pyohémiques, il consiste essentiellement dans l'incision précoce de tous les foyers, et, lors de pyarthroses, dans l'arthrotomie d'emblée; et, s'il est bien conduit, les guérisons sont loin d'être rares.

Un fait de macrodactylie.

(*Nouvelle Iconographie de la Salpêtrière*, janvier-février 1905.)

Il s'agissait d'un médius géant de 15 centimètres de long et de 12 centimètres de circonférence, dont l'ablation fut pratiquée chez une fillette de 3 ans et demi. A ce propos, nous insistions sur ce fait que les doigts anormaux deviennent souvent, à une période plus ou moins tardive, des *doigts malades*, et que, par suite, si l'hypertrophie porte sur un seul d'entre eux ou sur deux doigts voisins, l'exérèse précoce est tout indiquée.

En pareil cas, c'est à l'amputation dans la continuité du métacarpien qu'il convient de recourir, et non à la désarticulation proprement dite, l'activité anormale du cartilage conjugal pouvant créer un allongement secondaire, une déformation ultérieure du moignon. Du reste, cette excision de la tête métacarpienne, complétant la désarticulation du doigt, devient encore, pour des raisons de « plastique fonctionnelle » ultérieure, l'opération de choix, au moins lorsqu'on a affaire aux doigts du milieu.

Le bubon strumeux de l'aine.

(*Presse médicale*, 26 mai 1894.)

Nous décrivons les divers types de l'adénite tuberculeuse inguino-crurale : ganglions isolés, rares ou nombreux ; ganglions agglomérés en paquet ; *bubon massif*, qui occupe et remplit le triangle de Scarpa, en débordant plus ou moins ses limites. Nous insistons sur les ganglions extra-inguinaux et sous-inguinaux (fig. 68), qui peuvent être le siège de bubons « ectopiques » localisés ; et sur l'envahissement constant du premier ganglion iliaque externe. Nous l'appelons *ganglion-repère*, parce que, lorsqu'on hésite sur la nature d'une adénite chronique de l'aine, et qu'à l'exploration sus-inguinale on trouve ce ganglion gros et sensible, on peut conclure à la tuberculose. Nous avons toujours vérifié, depuis, l'exactitude de ce fait clinique.

A propos de l'ablation de ces bubons strumeux, nous signalons l'existence des collatérales courtes et grosses, qui, émanées directement de l'artère crurale, plongent dans les ganglions adjacents ; il résulte de ce fait, que, au moment de l'extirpation des ganglions, ces branches directes se trouvent

sectionnées ou arrachées, et, comme leur brièveté est très grande, elles se rétractent, et figurent, en réalité, par leur lumière, un véritable trou dans la paroi du gros vaisseau. Si l'on ne prend pas soin de pincer fort légère-

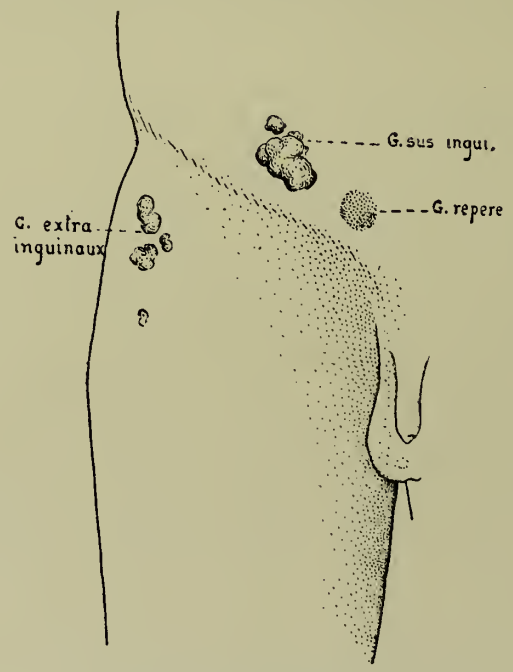

Fig. 68. — Ganglions extra-inguinaux et sus-inguinaux, premier ganglion iliaque externe (ganglion repère).

ment cet orifice, en dégageant le bout de collatérale qui y est appendu, les mors de la pince peuvent fort bien saisir les parois mêmes de la grosse artère, et l'on sera amené à en faire une ligature latérale, quelquefois à la déchirer.

Ostéomes péri-coxaux.

(*Bull. et Mém. Société de Chirurgie*, 1901, p. 755.)

A la suite d'un traumatisme de la hanche, on voit apparaître, sur le devant de l'articulation, une tumeur dure, petite d'abord, qui grossit lentement, et finit par acquérir des dimensions relativement considérables, et par entraver singulièrement, par son volume seul, les mouvements et les fonctions du membre. Nous relatons deux cas de ces grosses tumeurs osseuses péri-coxales, dont l'extirpation fut pratiquée.

Ce sont, en fait, des ostéomes du psoas ou du droit antérieur, et qui rentrent dans le cadre des ostéomes traumatiques péri-articulaires. Ils font penser, tout d'abord, à un néoplasme, à un sarcome ossifié, ou encore à un cal difforme et hypertrophique. L'ablation se fera par morcellement, et par l'éradication successive des segments superposés de l'ostéome, qui doit être extirpé de façon aussi complète que possible.

J'ai observé et opéré, depuis, un troisième cas, des mieux caractérisés.

Contribution à la cure opératoire des luxations congénitales de la hanche.

(*Congrès français de Chirurgie,* 1893.)

Après avoir rappelé les diverses méthodes opératoires alors utilisées, je m'occupais des luxations congénitales anciennes, telles qu'elles s'observent chez les sujets au-dessus de 16 ans, en insistant sur les déformations considérablement aggravées que l'on observe souvent dans ces conditions. Notre malade, âgé de 16 ans et demi, avait un raccourcissement de 15 centimètres; la claudication était des plus accusées et la marche, à la suite de plusieurs chutes, était devenue presque impossible : il n'avançait plus qu'en sautillant à cloche-pied, sur le membre sain. Je pratiquai la résection de la tête fémorale, j'arrondis le col qui avait conservé une certaine longueur; puis j'excavai le cotyle à une profondeur notable, en créant, sur sa marge postéro-supérieure, un rebord saillant et abrupt; je réduisis sans trop de peine la pseudo-tête fémorale dans ce cotyle restauré; par-dessus et tout autour, les tissus fibreux furent réunis. Le résultat fut très bon et durable ; le raccourcissement n'était plus que de 5 centimètres; le membre atrophié avait repris sa musculaire, le garçon ne souffrait plus et pouvait marcher durant plusieurs heures.

Dans ces conditions, il ne saurait être question d'une réduction pure et simple, et la résection modelante peut être très utile.

Le genu varum et son traitement opératoire.

(*Leçons de Chirurgie,* p. 223.)

Genu valgum double invétéré; déformation considérable; impotence complète; redressement par ostéotomie; résultat fonctionnel excellent (en collaboration avec M. Launois).

(*Revue d'orthopédie*, 1er mars 1902.)

C'est un exemple de ce qu'on peut obtenir, par le redressement opératoire, dans les formes même les plus graves et les plus invétérées du genu valgum. Notre malade, âgé de 36 ans, était littéralement un infirme : la station debout était devenue impossible; avec deux cannes et soutenu, il réussissait à grand'peine à esquisser quelques pas, grâce à des mouvements de balancement et de circumduction du tronc des plus étranges; la cuisse et la jambe figuraient un angle ouvert en dehors d'environ 55 degrés; de plus, les deux genoux étaient d'une mobilité latérale très accusée.

L'ostéotomie supra-condylienne fut faite dans la même séance, des deux côtés; les os étaient tellement friables et graisseux, qu'il y avait lieu de douter de leur consolidation ultérieure. Pourtant, au bout de trois mois, les deux cals étaient solides. A gauche, sous l'influence de la longue immobilisation, l'appareil fibreux articulaire avait repris de la résistance et la jointure était suffisamment serrée; à droite, on constatait toujours un mouvement de latéralité externe des plus marqués; je cherchai à y remédier en plissant, par une série de faufils, le large surtout de ce ligament latéral interne, et la zone capsulaire externe.

Finalement, le résultat fonctionnel fut excellent : notre opéré marche sans canne et travaille depuis lors.

Ostéome volumineux du ligament rotulien.

(*Bull. et Mém. Société de Chirurgie*, 1897, p. 129.)

L'inflammation chronique de la graisse sous-patellaire.

(*Semaine médicale*, 10 février 1904.)

J'ajoutais dans ce dernier travail deux faits personnels à ceux que Hoffa venait de publier, en décrivant cette curieuse affection. Elle se caractérise : 1° par une douleur continue, sous-rotulienne, et par des accidents de

douleur brusque, analogues à ceux des corps étrangers intra-articulaires ou des luxations méniscoïdales ; 2° par l'hypertrophie des bourrelets graisseux sous-rotuliens, dont la double voussure longe et encadre les bords du ligament. Chez nos deux malades, l'ablation de ces bourrelets a été suivie de la sédation complète des douleurs et de la guérison ; de plus, elle a permis de reconnaître qu'il ne s'agissait que de grosses masses graisseuses, épaisses, dures, lobulées, sans trace de tuberculose.

La désarticulation du genou à lambeau postérieur.

(*Leçons de Chirurgie*, p. 212.)

Rapport sur un travail de M. Sczcypiorski : Amputation de Gritti (trois observations inédites).

(*Bull. et Mém. Soc. de Chirurgie*, 1900, p. 1021.)

Rapport sur un travail de M. Sczcypiorski : Amputation de Gritti, cinq nouveaux cas personnels, dix radiographies à l'appui.

(*Bull. et Mém. Soc. de Chirurgie*, 1904, p. 538.)

Marchera-t-on mieux avec un genou désarticulé, qu'après une amputation basse de la cuisse, telle que le Gritti ou le Carden? Telle est la question que je posais et cherchais à résoudre, en 1895, à propos d'une désarticulation du genou ; je me demandais aussi quel lambeau se prête le mieux à une marche régulière et indolente, après cette désarticulation, quel lambeau se prête le moins à la gangrène consécutive.

Je préconisais, à mon tour, le lambeau postérieur, prélevé aux dépens du mollet, et je proposais de le tailler, après ouverture primitive

de l'articulation de dedans en dehors, lentement et minutieusement, le bistouri ne quittant pas la face postérieure des os, désarticulant tous les muscles, y compris le poplité, et laissant intact, et dans ses connexions naturelles, tout le système vasculaire de la région. Chez une malade de 39 ans, pour un fibro-sarcome récidivé du tibia, je désarticulai le genou droit, par ce procédé, avec un résultat morphologique et fonctionnel excellent. L'opérée marchait sur son moignon, en grande partie, du moins.

Cette question de la valeur relative de la désarticulation et de l'amputation de Gritti a été reprise, à la Société de Chirurgie, dans la discussion qui suivit mon premier rapport sur les faits de M. le Dr Sczcypiorski. Pour moi, sans cesser de croire qu'une bonne désarticulation du genou, ou même qu'une bonne amputation diaphysaire basse de la cuisse ne soient infiniment préférables à un « mauvais » Gritti, j'estime — et l'expérience ultérieure n'a fait que me confirmer dans cette façon de voir — que l'amputation fémoro-rotulienne dans les condyles, appliquée surtout aux cas traumatiques, et lorsqu'elle permet d'utiliser des parties molles très écourtées et très irrégulières, de garder un fémur aussi long que possible, et d'adapter à ce fémur une « semelle » rotulienne épaisse et solide, est appelée à rendre d'excellents services, comme en témoignaient les huit observations de M. Sczcypiorski.

A cette occasion une autre question fut tout naturellement soulevée : celle des *amputations ostéoplastiques de la jambe* ; j'en rapportais un cas, et, à ce propos, je discutais l'utilité pratique de la marche sur le bout du moignon.

Amputation de Syme.

(*Bull. et Mém. Société de Chirurgie*, 1897, p. 270.)

Je rapportais 7 cas d'amputation de Syme, en insistant sur les résultats fonctionnels éloignés et la bonne tenue des moignons : j'ai pratiqué maintes fois, depuis, cette amputation, qui me paraît excellente et m'a donné des résultats très satisfaisants ; mais elle est de celles qui doivent se faire, non point à la manière brillante, mais lentement, en évidant avec la plus grande attention le canal calcanéen, et en comprenant, autant que possible, le périoste dans le lambeau.

Les formes invétérées du pied plat valgus douloureux et leur traitement opératoire.

(*Leçons de Chirurgie*, p. 302.)

Indications et résultats de la tarsectomie cunéiforme interne dans les formes invétérées du pied plat valgus douloureux.

(*Congrès français de Chirurgie*, 1896.)

Ces formes invétérées se caractérisent par les lésions ostéo-articulaires du bord interne du pied, la subluxation de l'astragale, l'irréductibilité de la déformation; toutes les méthodes de redressement mécanique sont alors insuffisantes : c'est le squelette qui est déformé, c'est au squelette qu'il faut s'attaquer. Cinq fois, chez quatre malades, j'avais pratiqué la *tarsectomie cunéiforme interne* (des deux côtés, chez l'une de mes opérées). J'analysais les résultats éloignés, morphologiques et fonctionnels, et je les comparais à ceux que m'avait donnés, dans un autre fait, l'ostéotomie supramalléolaire, alors préconisée en Allemagne et en Amérique. Chez ce dernier malade, le valgus n'avait pas tardé à se reproduire, et, de fait, si l'ostéotomie peut être efficace dans les déviations du pied consécutives aux fractures de jambe mal consolidées, elle n'agit plus dans le pied plat valgus, alors que le pied lui-même et le squelette du pied sont primitivement affectés.

La tarsectomie cunéiforme, que M. Kirmisson avait préconisée dès 1890, doit être tenue, en pareil cas, pour l'intervention rationnelle, et, sous la réserve d'être suffisamment large, elle permet de restaurer la cambrure du bord interne du pied et d'en rétablir la forme et la statique. Le coin à exciser pourra être, naturellement, suivant le degré de la déformation et des lésions osseuses, de dimensions variables; mais, en général, il ne convient pas de se borner à l'excision d'un étroit copeau du squelette; chez mes opérés, j'avais réséqué, avec le scaphoïde, une partie de la tête de l'astragale et des deux premiers cunéiformes, et prolongé très loin en dehors, dans l'épaisseur du cuboïde, la pointe du V : on n'arrive, en effet, à mettre en contact les deux berges, au niveau du bord interne du pied, qu'en intéressant largement le cuboïde.

Les résultats primitifs avaient été, comme il arrive d'ordinaire, très satisfaisants. Les résultats fonctionnels définitifs sont restés excellents chez deux opérés, moins bons chez les deux autres, la cambrure restaurée du pied s'étant affaissée de nouveau : la marche avait pourtant cessé d'être douloureuse, en redevenant plus facile.

Si la tarsectomie cunéiforme interne est une bonne opération dans les formes anciennes, rebelles, du pied plat valgus douloureux, compliquées de déformations ostéo-articulaires, les indications en doivent être restreintes, et comme, pour être réellement efficace, elle doit intéresser largement le bord interne du pied et en modifier profondément les conditions de statique physiologique, il est important de la réserver aux cas rebelles et invétérés, qui ont résisté à tous les autres modes de traitement.

TRAVAUX D'ANATOMIE

L'injection des veines par les artères.

(Mémoire présenté à l'Académie de Médecine le 25 septembre 1888. — Rapport de M. le professeur Mathias Duval le 26 décembre 1888.)

Suivant les conseils de mon maître, M. Farabeuf, j'avais étudié cette méthode, et je pratiquais deux injections successives par l'artère; la première, à couleur soluble (orcanette, curcuma, etc.) qui traversait le réseau capillaire et remplissait les veines; la seconde, à couleur pulvérulente (jaune de chrome, vermillon, etc.) qui s'arrêtait à la barrière capillaire et remplissait les artères. J'obtenais, de la sorte, des injections « totales » du système veineux, et j'ai employé cette technique dans les diverses recherches que je vais rappeler.

La masse de Teichmann, exposée d'après le mémoire et les enseignements de l'auteur.

(G. Steinhel, éditeur, 1888.)

Cette masse a le grand avantage de s'injecter à froid, et, grâce à cette propriété, elle se prête bien aux études régionales d'angéiologie. J'en avais vu les résultats et appris la technique, en 1887, à l'Institut anatomique de Cracovie où professait alors Teichmann.

La circulation veineuse des moignons. Les veines des névromes.

(*Archives de Physiologie*, 1889, p. 702 et 735, pl. IX et X.)

Les moignons anciens sont enveloppés d'un riche réseau veineux super-

ficiel : il prend naissance dans la cicatrice même, et les grosses veines superficielles se terminent par une ampoule arrondie, où converge tout un chevelu de rameaux, d'origine cicatricielle.

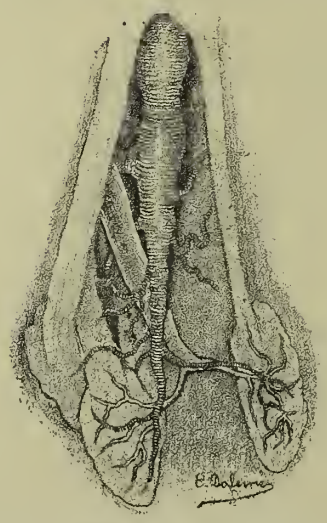

Fig. 69. — Moignon d'amputation intra-deltoïdienne; névrome cicatriciel; distribution artério-veineuse.

Quant aux névromes, ils sont richement vascularisés (fig. 69) : les veines s'enchevêtrent en lacis à leur surface et constituent un réseau serré dans leur épaisseur; des anastomoses nombreuses relient ces veines des névromes, relativement profondes, aux affluents du réseau sous-cutané.

Il suit de là que les variations brusques de calibre du système sous-cutané doivent avoir leur retentissement dans les veines des névromes : les abaissements thermiques, par exemple, qui resserrent le plexus superficiel, doivent congestionner les veines intra ou péri-névromateuses; d'où une explication fort simple des douleurs passagères et intermittentes des moignons qui ne se rattachent pas à un processus névritique.

Les veines du pied chez l'homme et les grands animaux.

(*Archives de Physiologie*, janvier 1890.)

Nous avons décrit, à la plante du pied, une épaisse *semelle veineuse*, intimement accolée à la face profonde de la peau, ou mieux enchâssée dans le derme; aux points de pression, le réseau veineux plantaire est plus gros et plus serré (fig. 70). Ce plexus paraît être un élément nécessaire du plan de sustentation; des réseaux de pareille disposition et de pareil volume existent à la face antérieure du genou, à la face postérieure du coude, etc.; c'est là peut-être une des principales causes de la résistance spéciale de la peau, en ces régions, et de son aptitude à faire de bons moignons.

Nous avions retrouvé pareil réseau veineux chez de nombreux animaux, en particulier, chez l'autruche, l'éléphant, le kangouroo, etc., et nous cherchions à en donner une *interprétation physiologique*.

Il est curieux, disions-nous, de comparer, sous ce rapport, la paume de

la main à la plante du pied. La paume, injectée par la même méthode, laisse voir un fin réseau, à mailles assez étroites, qui la recouvre tout entière, qui naît à la racine des doigts par une branche transversale, l'arcade veineuse palmaire, s'anastomose avec les veines profondes à travers les interstices du fascia palmaire, et se relie, de chaque côté, aux veines dorsales, en haut à celles de l'avant-bras. Mais ces rameaux sont d'une finesse extrême, sauf au talon de la main; ils sont aussi très noueux, par suite, très valvulaires. Le type anatomique est donc le même qu'au pied, en réalité, mais les différences de volume sont aussi accusées que la différence des fonctions entre le pied et la main.

A quoi attribuer, en effet, cette richesse du plexus plantaire?

A quoi sert-il?

Sucquet voyait là des canaux dérivatifs; mais ses belles injections ne prouvent rien de ce qu'il avance. Ici, pas plus qu'à la main, une dissection fine ne révèle nulle part une réelle continuité d'une artériole et d'une veinule. On retrouve toutes les dispositions que Sucquet figure dans ses planches, mais toujours on arrive à constater qu'il s'agit d'entrecroisements et non d'inosculations.

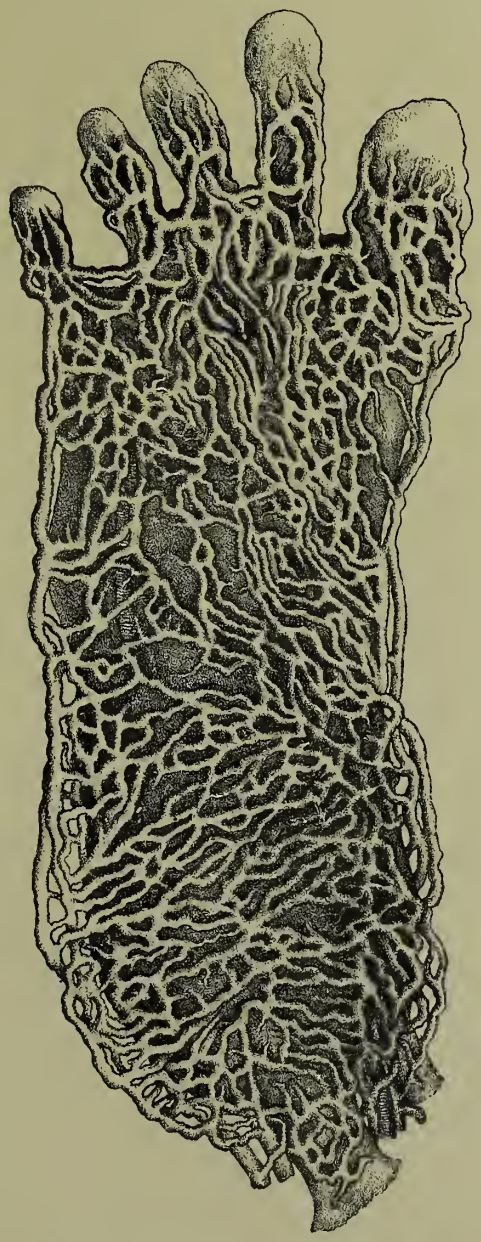

Fig. 70. — Veines de la plante du pied.

Ce sont des veines, et le rôle même de la plante du pied suffit à expliquer leur nombre et leur volume, surtout au niveau des trois talons, des points de pression.

Nous avons vu que dans le plexus plantaire superficiel, aussi bien que dans les veines profondes, le courant sanguin marche de la plante vers le dos du pied : à chaque pression sur le sol, dans la marche, le sang est refoulé dans les veines marginales et leurs affluents dorsaux. Et nous savons aujourd'hui que cette force impulsive porte non seulement sur les veines plantaires profondes, mais sur cette nappe sanguine considérable qui s'étale au-dessous de la peau. Le lac plantaire se remplit de nouveau dès que le pied se soulève, et ces alternatives sans cesse renouvelées de distension et d'affaissement sont bien faites pour en déterminer la dilatation progressive.

Mais ce développement veineux, qui procède des fonctions mêmes du pied, a-t-il, en retour, quelque utilité physiologique? Il sert d'abord à la circulation veineuse, et ce jeu de pompe foulante (*Pumpwerk*, Braune) n'est pas d'action minime sur la marche ascensionnelle du sang. Mais il sert aussi à la sustentation.

Ce serait un leurre de croire que cette nappe veineuse puisse résister, comme une lame de liquide incompressible, à la pression du sol, et qu'il y ait là une semelle de sang, qui soit analogue, en quelque manière, aux semelles à air des chaussures exploratrices de Marey. Nous venons de voir que les valvules s'ouvrent largement sur tout le pourtour de la plante, et laissent passer le sang qui s'échappe du réseau sous-cutané ou des veines profondes.

Mais les veines sont enchâssées dans l'épaisseur même du derme, elles s'y renflent en bosselures : une partie de la pression s'épuise à vider ces canaux intra-dermiques, et la peau est déchargée d'autant. En outre, et c'est là, à n'en pas douter, son rôle principal, ce riche plexus veineux entretient la caléfaction de la peau plantaire, si lointaine et soumise à tant d'intermittences circulatoires.

Du reste, tout est combiné, au pied, pour ménager la nutrition de la peau : c'est la forme voûtée de la plante, qui l'empêche d'être comprimée en même temps sur toute son étendue; chez les animaux où la base de sustentation semble plane, de nombreux accidents de surface, les reliefs de la couche cornée disséminent encore la charge sur un certain nombre de points; c'est aussi une couche cornée épaisse, c'est une lame graisseuse segmentée de cloisons fibreuses et résistantes chez l'homme, ou agglomérée en coussinets (animaux), enfin c'est encore un volumineux plexus veineux.

Ainsi le fonctionnement du pied crée le plexus veineux, et le plexus, à son tour, devient une condition du fonctionnement normal. Chez le nouveau-né, les veines de la plante sont d'une extrême finesse, relativement; avec l'âge, avec la marche, elles se développent pour acquérir ces larges propor-

tions qu'on leur trouve chez l'adulte. Il n'y a là, du reste, qu'une application de la loi générale de l'*adaptation évolutive des organes*, chez les individus comme dans les espèces.

Les voies de sûreté de la veine rénale.

(*Bulletin de la Société anatomique*, 1888, p. 504.)

La veine rénale est pourvue de tout un système de dérivation, et la plus importante de ces voies de sûreté est le *canal réno-azygo-lombaire*, que nous avons décrit, et qui s'étend du bord postéro-inférieur de la veine rénale aux veines lombaires et aux origines des azygos (fig. 71).

Nos conclusions étaient celles-ci :

1° Le système des veines du rein est pourvu, comme le système porte, et probablement comme toutes les veines viscérales, d'un *appareil de dérivation* ;

2° Cet appareil est représenté par une série de voies dérivatives, dont la principale est un *canal de sûreté réno-azygo-lombaire*. Ce canal existe, à gauche, sur 88 p. 100 des sujets, au moins ; sa disposition est à peu près constante. Il est rare à droite, et suppléé sans doute par d'autres voies, encore mal déterminées ;

3° Ces anastomoses réno-azygo-lombaires sont très probablement des restes de la veine cardinale postérieure.

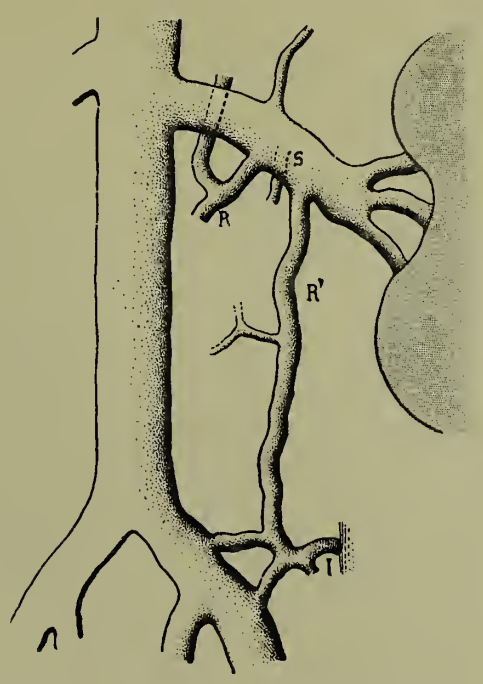

Fig. 71. — Canal réno-azygo-lombaire (R) — S, veine spermatique naissant isolément ; R', longue anastomose étendue jusqu'à la veine iliaque primitive ; I, veine iléo-lombaire.

Lors d'oblitération, momentanée ou définitive, de la veine cave inférieure ou d'une partie du tronc de la veine rénale, le sang trouve, dans cette grosse anastomose et dans les autres canaux accessoires, une voie détournée, suffisante, au moins pour un temps, à prévenir les accidents de la stase prolongée. Un grand nombre de faits cliniques et de nécropsies ont montré,

depuis lors, la réalité de ce rôle attribué par nous au canal réno-azygo-lombaire.

Un fait de suppléance de la circulation porte par la veine rénale gauche et la veine cave.

(*Progrès médical*. 25 juin 1888.)

C'est une étude des anastomoses du système cave et du système porte (veines de Retzius) et spécialement des veines porto-rénales.

Les veines de la capsule adipeuse du rein.

(En collaboration avec M. Tuffier.)

(*Archives de Physiologie*, janvier 1891.)

C'est là un grand centre de dérivation veineuse ; nous avons distingué 5 débouchés principaux, 5 groupes veineux : *capsulo-rénal; capsulo-mésa-*

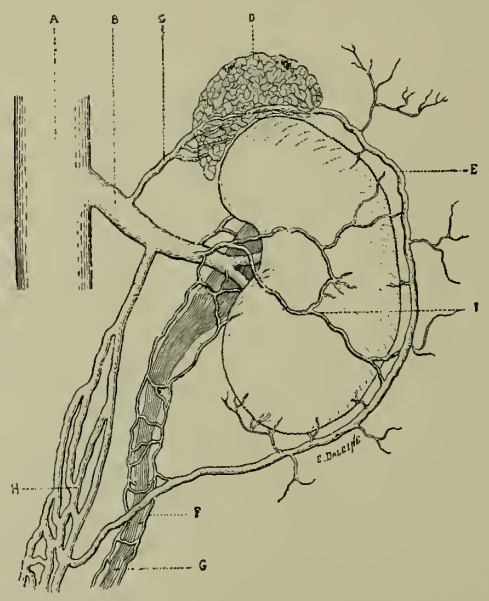

Fig. 72. — Veines de la capsule adipeuse. — A, veine cave; B, veine rénale; C, veine surrénale (capsulaire des auteurs); D, capsule surrénale; E, arc veineux péri-rénal; F, veines de l'uretère; G, uretère; H, veine spermatique; I, veines capsulaires antérieures.

raïque, composé de veinules porto-rénales ; *capsulo-surrénal; capsulo-spermatique; capsulo-lombaire*, formé de troncules perforants, qui traversent la

paroi musculaire des lombes et vont s'inosculer avec le plexus veineux sous-cutané, établissant de la sorte une communication entre la circulation veineuse du rein et la circulation veineuse superficielle du tronc.

Nous décrivions, en même temps, les veines de l'uretère et le plexus rétro-pyélique, et les veines du péritoine pelvien, d'une richesse inouïe, et tributaires des veines utéro-ovariennes.

Artères et veines des nerfs. (En collaboration avec M. Quénu.)

(*Académie des Sciences*, octobre 1890.)

Étude anatomique sur les vaisseaux sanguins des nerfs.

(En collaboration avec M. Quénu.)

(*Archives de Neurologie*, janvier 1892.)

Nous avons, dans ce mémoire, les premiers, je pense, étudié cette question d'anatomie générale.

Nos recherches, poursuivies sur tous les nerfs périphériques et plusieurs nerfs crâniens, nous ont permis de poser les conclusions suivantes.

Circulation artérielle des nerfs :

1° Les nerfs superficiels sont tous accompagnés, sur toute leur longueur, d'une artériole qui leur reste accolée, et qui se prolonge, grâce à une série d'arcades ;

2° Chaque tronc nerveux reçoit ses artères d'origines constantes, et il en résulte souvent des connexions physiologiques ou morbides de grande importance ;

3° Un tronc nerveux ne reçoit jamais toutes ses artères d'un seul tronc artériel : la multiplicité des voies d'apport prépare la multiplicité des suppléances ;

4° Toutes les conditions qui, dans les centres nerveux, empêchent l'afflux direct et brusque du sang artériel, se retrouvent dans les nerfs : incidence oblique des artérioles, division et ramescence intra-névrilemmatique, etc.

Il existe donc des territoires vasculaires précis pour chaque tronc nerveux.

Circulation veineuse des nerfs :

1° Les veines des nerfs superficiels se jettent toutes dans les veines profondes ; quand elles communiquent avec les veines superficielles, ce n'est

que par une anastomose de petit calibre, et l'aboutissant profond n'en existe pas moins;

2° Les veines des nerfs satellites d'un paquet artério-veineux se rendent, soit à la veine voisine, soit au réseau des vasa vasorum qui entourent l'artère, soit aux collatérales musculaires près de leur embouchure (veines névro-musculaires); mais elles ne se rendent jamais toutes à la grosse veine, et la plupart gagnent les veines musculaires;

3° Les veines des plexus nerveux se rendent aux canaux collatéraux, qui ont une origine musculaire;

4° Le mode d'émergence, de division intra-tronculaire (fig. 73), des veines des nerfs est le même que celui des artères.

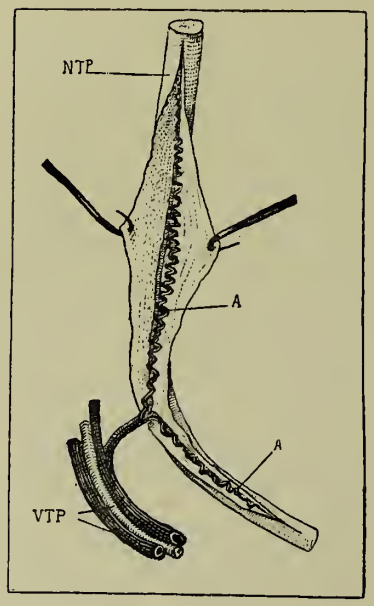

Fig. 73. — Veines flexueuses, intra-tronculaires, du nerf tibial postérieur, derrière la malléole interne.

On peut tirer de ces faits toute une théorie vasculaire des névralgies, en particulier, dans les varices, dans le varicocèle, etc.

Cette étude nous avait révélé toute une série d'analogies entre la circulation des nerfs périphériques et celle des centres nerveux : en réalité, si l'on tient compte des différences de masse, de structure et d'activité, le rapprochement se justifie de tout point. C'est la même richesse vasculaire, ce' sont les mêmes dispositions, les mêmes procédés de ramescence et de terminaison, destinés tous à préserver les éléments du choc de l'ondée artérielle ou de la stase du sang veineux.

Le nombre des artérioles qui s'échelonnent à courte distance sur chaque segment d'un cordon nerveux, leur volume relatif, leurs origines multiples et les voies collatérales toutes prêtes qui en résultent suffisent à démontrer combien est assurée l'irrigation artérielle des nerfs. L'incidence oblique, la dichotomie régulière des vaisseaux afférents et le long trajet que chaque branchiole parcourt à la surface du nerf avant son immergence, les arcades interfasciculaires, etc., arrêtent toute irruption brusque du sang, du reste, réduit à des colonnes très fines. Mais la circulation veineuse est surtout remarquable.

Nous trouvons ici un nouvel et frappant exemple du rôle qui est dévolu au jeu musculaire dans la marche du sang veineux. Les veines des nerfs superficiels se rendent toutes aux veines profondes, c'est-à-dire à celles qui

sont directement actionnées par la contraction musculaire; les veines des nerfs profonds s'anastomosent constamment et largement avec les veines musculaires, et, de là, naissent une série d'appareils névro-musculaires : le sang, qui se précipite, chassé par le muscle, entraîne celui qui sort du nerf. Ainsi, tout concourt à assurer la régularité de la circulation en retour et à prévenir la stase. De ces faits, on peut tirer de nombreuses déductions. — Nous avons vu déjà quel rôle était légitimement attribuable au système des vasa nervorum dans l'établissement des circulations collatérales?

Il est, dans la pathologie des nerfs périphériques, tout un groupe d'accidents, essentiellement passagers et superficiels, qui relèvent, sans doute, d'influences circulatoires. Certaines formes de névralgies, certains troubles fonctionnels, s'expliquent par des variations circulatoires, par des alternatives d'hyperhémie et de stase ou d'anémie. En veut-on un exemple? Nous avons vu que le pneumogastrique et le sympathique au cou reçoivent toutes leurs artères du système des thyroïdiennes : n'est-il pas légitime d'admettre que certains accidents, consécutifs à la thyroïdectomie (aphonie, accès dyspnéiques, etc.), relèvent de cette anémie passagère de deux nerfs, brusquement privés de leur principale source d'irrigation artérielle? Ce sont surtout les phénomènes de stase qui se prêtent à pareille explication, et il y a là toute une *théorie vasculaire* des névralgies.

Existe-t-il une réelle lésion des vasa nervorum? les désordres seront plus étendus et plus durables : c'est ce qui arrive dans les varices, quand le processus d'ectasie s'étend jusqu'aux vaisseaux des nerfs, en créant autour de lui une véritable névrite interstitielle chronique. Telle est encore l'origine fort probable des phénomènes douloureux qui compliquent certaines varicocèles et se perpétuent avec une ténacité toute particulière.

Enfin, nous avons signalé les connexions étroites qui relient les vaisseaux des nerfs aux vasa vasorum de l'artère voisine : la nutrition des parois vasculaires et celle des nerfs voisins sont, par suite, intimement associées, et, dans l'athérome, un grand nombre d'accidents nerveux reconnaissent sans doute, une telle pathogénie.

L'innervation de l'éminence thénar.

(*Bulletin de la Société anatomique*, 10 octobre 1890.)

C'est le radial qui innerve presque toute la peau de l'éminence thénar, par un long *filet thénarien*, émané de sa branche antérieure, et que nous

avons décrit. Ce fait explique la conservation de la sensibilité, à l'éminence thénar, à la suite des plaies du médian.

La forme et le calibre physiologiques de la trachée.

(*Revue de Chirurgie*, avril 1891.)

Nicaise avait démontré expérimentalement qu'à l'état de repos, de systole trachéale, sur la trachée vivante, les arcs cartilagineux sont en contact par leur extrémité postérieure, et que les bandes musculaires forment crête en dedans du tube aérien. Le calibre vrai de la trachée doit être, par suite, notablement inférieur à celui qui est devenu classique et qui représente le calibre de la trachée morte. Par une série de mensurations, pratiquées à des hauteurs différentes et après rapprochement au contact des anneaux, nous sommes arrivés à démontrer qu'en moyenne la trachée vivante a un diamètre antéro-postérieur de 11 millimètres, et un diamètre transversal de 12 millimètres et demi ; il varie, d'ailleurs, suivant la largeur et la force de la bande musculaire, et aussi l'élasticité des anneaux.

Quant à la forme, elle est beaucoup plus irrégulière qu'on ne le croit : il est rare de trouver un anneau symétrique, et certaines dépressions sont constantes.

ÉTUDES ÉTRANGÈRES

L'Enseignement de la chirurgie et de l'anatomie dans les Universités de langue allemande.

(Rapport de mission, présenté à M. le Ministre de l'Instruction publique et publié dans le *Progrès médical*, 1889.)

Une clinique chirurgicale allemande (Königsberg).

(*Bulletin médical*, 1888, nos 78 et 80.)

Nous avions visité les Universités de Bâle, Vienne, Buda-Pesth, Prague, Cracovie, Leipzig, Halle, Iéna, Breslau, Königsberg, Berlin, et nous passions en revue, dans ce rapport : 1° les instituts de chirurgie et l'enseignement de la médecine opératoire; 2° les instituts d'anatomie; 3° quelques autres instituts, et les caractères généraux de l'enseignement universitaire allemand.

Nous insistions, en prenant pour types les cliniques de von Mickulicz, à Königsberg, et de von Volkmann, à Halle, sur l'organisation matérielle, les salles d'opération et de cours et la distribution des services; puis, sur le personnel, ses fonctions et son mode de recrutement; enfin, sur le mode d'enseignement. Qu'il nous soit permis de transcrire ces lignes, consacrées à l'*enseignement de la médecine opératoire* :

« Il est un point spécial sur lequel nous devons insister : c'est l'institution des cours de médecine opératoire atypique (*atypische Operationen*). On désigne ainsi les opérations autres que les ligatures, les amputations ou les résections : opérations qui constituent le fond même de la chirurgie et qui sont, en réalité, d'une pratique beaucoup plus fréquente que les autres. J'ai assisté à l'un de ces cours d'opérations atypiques, fait par M. le Dr Maydl, privat-docent et ancien assistant du professeur Albert; c'était à l'Institut pathologique, dans l'amphithéâtre du professeur Hoffmann; le cours dura

plus de deux heures. Le professeur, qui en était arrivé aux opérations abdominales, commença par un exposé précis des différentes opérations qui se pratiquent sur l'estomac : gastrotomie et gastrorraphie (Billroth); gastrostomie (Verneuil); gastrectomie partielle, longitudinale ou circulaire (Péan, Rydygier, Billroth) ; gastrectomie totale (O'Connor) ; gastro-entérostomie.

« Après avoir indiqué le manuel opératoire de chacune d'elles, il pratiqua lui-même sur le cadavre une gastrostomie, une gastrectomie, etc. A ce cours, les élèves n'étaient pas admis à répéter eux-mêmes ; mais il est d'autres cours, plus fermés, suivis par un petit nombre de docteurs, où il leur est possible de répéter eux-mêmes les opérations atypiques.

« On ne saurait trop insister sur le caractère essentiellement pratique de ces derniers cours. Les introduire à l'École pratique de Paris serait en faire le couronnement définitif de notre grande école opératoire. Nous devons dire, en effet, que nulle part cet enseignement n'est organisé comme il l'a été chez nous, et, du reste, le vieux renom opératoire des chirurgiens français est toujours très vivant en Europe. »

Ces lignes étaient écrites il y a vingt-trois ans. Je voudrais rappeler aussi celles qui vont suivre, et qui résumaient nos réflexions sur l'enseignement de l'anatomie en Allemagne, et sur l'organisation et le fonctionnement des Instituts anatomiques.

« Il existe une hiérarchie du personnel anatomique, qui forme un seul corps comme l'Institut lui-même forme un seul tout; mais cette hiérarchie laisse à chacun de ses membres une large part d'indépendance dans sa sphère. Chef unique et responsable, le professeur ordinaire réunit sous sa haute direction l'enseignement théorique et pratique. Dans les grandes Universités, on trouve deux professeurs ordinaires d'anatomie : à Berlin, le professeur Waldeyer enseigne l'anatomie humaine; le professeur Hertwig, l'anatomie comparée et l'embryologie; à Vienne, l'Institut anatomique est divisé en deux moitiés, pour les professeurs Toldt et Zuckerkandlt. Le personnel se compose : des professeurs extraordinaires — des prosecteurs — des aides ou démonstrateurs.

« Les professeurs extraordinaires, dont le grade est analogue à celui de nos agrégés, sont en nombre toujours très restreint; ils prennent une part effective et continue à l'enseignement de l'anatomie, pendant les deux semestres, ils sont chargés d'un ou de plusieurs cours, ils dirigent des exercices pratiques, ils ont, à l'Institut anatomique, leurs élèves et leur laboratoire.

« Les prosecteurs portent encore le titre d'assistants du professeur d'anatomie; à Vienne, il y a, pour chaque professeur ordinaire, 3 assistants ou

prosecteurs et 3 démonstrateurs; à Berlin, à part les deux professeurs extraordinaires, il existe 3 prosecteurs; à Prague, 2 prosecteurs et 2 démonstrateurs; à Saint-Pétersbourg, 3 prosecteurs, et un assistant (ici, c'est un démonstrateur).

« Les démonstrateurs rappellent un peu nos aides d'anatomie; ils sont chargés de veiller aux dissections des élèves, de préparer les pièces du cours, etc.; un cabinet de travail leur est toujours réservé. Ils sont, en général, nommés pour un an, mais avec la faculté d'être prolongés; ils conservent généralement plusieurs années leurs fonctions, qui sont un acheminement au prosectorat.

« Les prosecteurs ont un traitement officiel plus élevé qu'en France, et des moyens d'existence largement assurés, qu'ils pourront eux-mêmes développer encore, par leurs cours payés.

« Quant aux moyens de travail, ils sont vraiment hors de comparaison. Chacun d'eux possède, en général, à l'Institut anatomique, un vaste cabinet de travail : bien éclairé, bien chauffé, ce cabinet renferme des vitrines, une bibliothèque, plusieurs microscopes, et tout l'arsenal nécessaire à l'étude de toutes les branches de l'anatomie. Le prosecteur est là, chez lui, dans son laboratoire particulier; il y passe les heures que l'enseignement lui laisse libres, il y admet quelques élèves spéciaux, il y organise ses recherches personnelles. Le budget de l'Institut alimente largement tous ces laboratoires; le professeur directeur de l'Institut est intéressé personnellement aux travaux de ses aides et au renom de son école; à être plus original, l'enseignement ne saurait souffrir. — Il faut reconnaître, en toute franchise, qu'à Paris, dans une école pratique qui date de quelques années à peine, les conditions sont tout autres : de très beaux pavillons, un nombre de cadavres toujours supérieur à la moyenne de ceux des écoles allemandes, des répétitions très nombreuses : tels sont les avantages inappréciables que trouvent les élèves à l'école pratique de Paris, et qu'ils ne sauraient trouver nulle part, à un tel degré de développement. Mais le personnel enseignant est moins favorisé; quant aux moyens de travail, il n'existe qu'un seul prosecteur, au sens allemand du mot, c'est le chef des travaux anatomiques.

« C'est à sa large et prévoyante organisation, que la carrière anatomique, en Allemagne, doit d'être recherchée à l'égal des autres carrières ; et ce qui semble bien étrange, en France, l'anatomiste allemand peut vivre et s'enrichir de l'enseignement de l'anatomie.

« Mais il ne faut pas oublier que notre grande école de chirurgiens anatomistes, au commencement du siècle, a rayonné sur toute l'Europe, et il n'est pas rare d'entendre des maîtres allemands s'avouer eux-mêmes élèves

de Velpeau ou de Malgaigne. L'anatomie française compte, aujourd'hui encore, des maîtres illustres; l'anatomie chirurgicale est un genre tout français, et il suffit de voir, pour s'en convaincre, de quelle vogue jouissent à l'étranger, nos livres d'anatomie topographique, tous dus à des chirurgiens. M. le professeur Waldeyer nous disait, à Berlin, qu'il voudrait avoir parmi ses prosecteurs ou ses démonstrateurs d'anciens aides ou d'anciens assistants de chirurgie, qui, sans doute, avec cette préparation, sauraient concevoir autrement l'anatomie et l'enseigner plus pratiquement. Rompre le lien qui unit, en France, l'anatomie à la chirurgie serait enlever à l'une et à l'autre un de ses traits d'originalité. Mais, il faut bien l'avouer, tel qu'il est organisé, l'enseignement anatomique n'est pas, et ne peut pas être, à lui seul, une carrière. »

C'était là, le premier caractère d'originalité, qu'en résumant notre étude générale, nous reconnaissions à l'enseignement médical allemand; dans toutes les branches, il est, ou peut être, à lui seul, une carrière; les deux autres caractères sont, disions-nous, les suivants : il y a décentralisation au sein de chaque Université; il y a décentralisation entre les Universités.

Nos conclusions n'en étaient pas moins réservées.

Il serait chimérique de croire qu'on puisse germaniser l'enseignement français, et, qu'en dépit de l'histoire, du caractère, de l'hérédité scientifique, on puisse implanter en masse tout un système universitaire. Il faut se garder avec autant de soin de l'engouement que du parti-pris; il ne faut pas oublier qu'en pareille matière, il existe des obstacles matériels et des difficultés insurmontables.

Ce n'est pas humilier la science française, c'est la servir que de reconnaître les lacunes de son organisation, et les entraves qui gênent son essor. Il y a deux points qui frappent surtout dans l'enseignement allemand : 1° on enseigne beaucoup plus que chez nous; les cours ne dépouillent jamais (je parle de la médecine), leur caractère essentiellement pratique; aux leçons magistrales, l'assistance est obligatoire pendant une certaine période; et surtout, pour toutes branches de la science, pour chaque spécialité, l'étudiant trouve toujours à sa portée plusieurs cours où il peut, sous une direction étroite, voir de près le malade et la technique : cours de percussion et d'auscultation, cours de diagnostic, de pansements, de laryngologie, d'ophtalmologie, d'hygiène, de l'art de formuler, etc. — Le nombre restreint des auditeurs, à ces cours privés, en est encore un avantage. On ne saurait le nier, il existe toute une série de branches médicales que l'étudiant, à Paris, quelque volonté qu'il en ait, se trouve dans l'impossibilité matérielle d'apprendre. Et pourtant le Manuel et même le Traité ne

vaudront jamais l'enseignement oral, vivant et pratique; l'esprit français, dit-on, se prête mieux au travail solitaire, mais dans les sciences, dans la médecine moderne, faite tout entière d'observations et d'expériences, il faut, pour apprendre, enseigner ou être enseigné. — Voilà un premier fait; il en est un second; — 2° le personnel scientifique, celui qui travaille et qui produit, est en Allemagne, beaucoup plus nombreux, son recrutement, dans toutes les branches, plus largement assuré, ne souffre jamais; c'est à ce nombre de travailleurs spécialisés que sont dues tant de recherches et de publications. — Ce double fait reconnaît une cause unique : l'enseignement médical est une carrière. »

Les Hôpitaux d'enfants et les Établissements d'enfants assistés à Saint-Pétersbourg et à Moscou.

(Rapport adressé à M. le Directeur de l'Administration générale de l'Assistance publique et publié par l'Administration, 1889.)

J'avais été chargé, par le Directeur de l'Assistance publique, de visiter et d'étudier ces hôpitaux qui comptaient parmi les plus beaux de l'Europe, non seulement par leur installation matérielle, mais par l'application des procédés d'isolement; les maisons d'Enfants-Assistés de Saint-Pétersbourg, et de Moscou, les hôpitaux du prince d'Oldenbourg à Saint-Pétersbourg de Saint-Vladimir à Moscou, étaient les plus remarquables.

On y trouvait : 1° des salles de douteux, ou salles d'observation et de quarantaine; 2° des salles pour les contagieux, dont la maladie n'est pas encore bien déterminée; 3° des salles pour les formes mixtes; 4° des pavillons séparés pour chacune des fièvres éruptives et la diphtérie, et, dans chaque pavillon, des salles spéciales pour les formes graves et compliquées.

L'isolement des pavillons n'était pas seulement extérieur; il portait sur le personnel, qui restait attaché, dans toute l'acception du mot, à son service de malades, vivait et demeurait dans son pavillon respectif, et restreignait jusqu'à l'extrême limite toute communication extérieure.

Un grand anatomiste polonais : Ludwig Teichmann.

(*Revue scientifique*, 1896.)

Les enseignements de la guerre Sud-Africaine.

(*Le Caducée*, 20 décembre 1902 et 5 janvier 1903.)

Ce qu'il faut penser de la guerre moderne et de la chirurgie de guerre, d'après la campagne russo-japonaise.

(*Semaine médicale*, 13 mai 1908.)

Il nous a toujours paru que les questions de chirurgie de guerre s'imposaient à l'attention de tous, et qu'elles vaudraient de figurer souvent, comme en Allemagne, à l'ordre du jour de nos Congrès et de nos Sociétés.

La transformation de l'armement moderne a grandement modifié les données anciennes et conduit à des pratiques nouvelles. Ce fut surtout au Transvaal que les effets de la nouvelle balle, de petit calibre, furent d'abord étudiés, et, par l'analyse des nombreux mémoires anglais et allemands qui furent publiés à la suite de cette campagne, nous avons cherché à dégager quelques conclusions ou, du moins, à poser les termes de quelques-uns de ces graves problèmes.

Mais ce sont surtout les relations, fort nombreuses, publiées sur la guerre russo-japonaise qui permettaient d'étudier sur une plus large base : 1° l'action plus ou moins meurtrière de l'armement moderne ; 2° l'évolution chirurgicale des plaies et de leurs différentes variétés ; 3° les données de pratique générale qui semblent imposées à la chirurgie de guerre.

Un premier point vaut d'être signalé : la réduction des « pertes sanglantes », du nombre des tués et des blessés, qu'on avait théoriquement escomptée avec l'emploi des armes modernes, ne s'est point réalisée ; les pertes sanglantes, tués et blessés sur le champ de bataille, étant représentées par 1 pour l'armée allemande en 1870, se traduisent par 1,6 pour l'armée russe (Mandchourie), pour 2,3 pour l'armée japonaise ; il y avait eu, en 1870, 1 tué pour 6 blessés ; il y a eu, en 1904-1905, 1 tué pour 5 blessés chez les Russes, 1 tué pour 4 blessés chez les Japonais. En résumé, dans la guerre moderne, il y a plus d'hommes atteints, plus d'hommes tués.

On se ménagerait aussi de cruelles surprises en faisant fond sur je ne sais quels caractères de bénignité constante qui, même pour les plaies par balles, se trouvent souvent controuvés. Ce qui est certain, c'est que les plaies par le fusil de guerre, à l'heure présente, sont particulièrement aptes à une guérison simple et rapide, lorsqu'elles ont eu lieu dans certaines conditions

de distance et d'incidence et que les blessés ont pu recevoir le traitement utile. Toutefois, cette évolution bénigne ne se réalise que sous réserve de l'absence d'infection, et c'est pour cela que l'on peut dire que la grosse partie se joue pour les blessés, dans les premiers jours, aux formations sanitaires de l'avant et dans les convois de transport. Il faut tenir compte aussi de la gravité considérable des plaies d'artillerie.

Quant aux plaies cavitaires, celles de l'abdomen, en particulier, ont donné lieu à des observations toutes nouvelles et inattendues : un certain nombre de ces plaies guérissent, en effet, sans complication et avec une singulière aisance. Il convient, d'ailleurs, de ne pas grossir l'importance de ces résultats : ils ont été constatés surtout dans les hôpitaux de l'arrière, et l'on ne saurait oublier les blessés du ventre qui succombent sur le champ de bataille ou au cours des évacuations; leur nombre est inconnu, mais, d'après ce qu'on lit de divers côtés, il ne paraît pas être minime. Les guérisons sans opération ne s'inscrivent nullement contre la doctrine, aujourd'hui générale, de la laparotomie d'emblée ; la non-intervention immédiate n'est nullement une méthode de choix : elle est imposée par les conditions de la guerre, et le fait de la bénignité relative des plaies par petites balles en restreint heureusement le danger.

D'autre part, la mortalité ultérieure par blessures s'est notablement réduite, sous les réserves que nous exposions plus haut, et grâce à la pratique de première ligne. Là, on ne fait plus guère que panser et immobiliser; toute la chirurgie opératoire se passe désormais à l'arrière, après l'évacuation. Mais cette besogne des services de l'avant n'en est pas moins capitale, et c'est précisément de ce côté qu'il conviendrait, à l'heure présente, de faire porter tous les efforts d'amélioration.

TRAVAUX DIVERS

NE FIGURANT PAS DANS LA NOTICE PRÉCÉDENTE

A propos de la rachi-cocaïnisation. — (*Bull. et Mém. Soc. de Chir.*, 1901.)

Sur les injections de paraffine. — (*Bull. et Mém.*, 1905, p. 422, 565.)

Rapport sur un travail de M. Sczcypiorski : Traitement des brûlures par fils incandescents. — (*Bull. et Mém.*, 1905, p. 760.)

Le phlegmon ligneux. — (*Semaine médicale*, 1er février 1905.)

Goitre suppuré. Ulcération de la carotide primitive et de la jugulaire interne droites. — (*Bull. Soc. Anatomique*, 1886, p. 611.)

Épithélioma kystique de la région sus-hyoïdienne gauche. — Ulcération de l'artère faciale. Ligature de la carotide primitive. — (*Bull. Soc. Anatomique*, 1886.)

A propos des ligatures de la carotide primitive. — (*Bull. et Mém. Soc. de Chir.*, 1904, p. 687, et 1907, p. 1172.)

Fracture de la région frontale du crâne par le choc d'un pont de chemin de fer : trépanation d'emblée ; lésions très étendues de la table interne, de la dure-mère et du cerveau. Guérison. Présentation du blessé un an après. — (*Bull. et Mém. Soc. de Chir.*, 1897, p. 150.)

A propos des fractures para-médianes de la base du crâne. — (*Bull. et Mém. Soc. de Chir.*, 1901, p. 646 et 682.)

Balle incluse dans le sinus maxillaire. — (*Bull. et Mém. Soc. de Chir.*, 1904, p. 122.)

Sur la lympho-lipomatose. — (*Bull. et Mém. Soc. de Chir.*, 1897, p. 1128.)

Un cas de lipomatose diffuse. — (*Bull. et Mém. Soc. de Chir.*, 1897, p. 1162.)

A propos de la lipomatose symétrique du cou. — (*Bull. et Mém. Soc. de Chir.*, 1904, p. 56.)

Sur les dangers de l'intervention opératoire dans la maladie de Basedow. — (*Bull. et Mém. Soc. de Chir.*, 1857, p. 120.)

Rapport sur une observation de MM. Sébileau et Lombard : Corps étranger de l'œsophage. — (*Bull. et Mém. Soc. de Chir.*, 1901, p. 981.)

Rapport sur un travail de M. Morestin : Deux cas de rétrécissements du pharynx. — (*Bull. et Mém. Soc. de Chir.*, 1901, p. 1021.)

A propos de la gastrotomie pour corps étrangers de l'œsophage. — (*Bull. et Mém. Soc. de Chir.*, 1911, p. 780.)

Contribution à l'étude de l'intervention large dans les plaies de poitrine par armes à feu. — (*Congrès français de Chirurgie*, 1897, p. 560.)

Sur la suture du cœur. — (*Bull. et Mém. Soc. de Chir.*, 1904, p. 710.)

Des ostéosarcomes d'origine costale. — (*Bull. et Mém. Soc. de Chir.*, 1908, p. 788.)

De la carie costale consécutive aux abcès du foie. — (*Bull. et Mém. Soc. de Chir.*, 1911, p. 1175.)

A propos de la cholédocotomie sans suture. — (*Bull. et Mém. Soc. de Chir.*, 1898 p. 656.)

Des résultats immédiats et éloignés de l'intervention chirurgicale dans les cholécystites calculeuses. — (*Congrès français de Chirurgie*, 1899, p. 436.)

A propos de l'hépatite aiguë et de son traitement chirurgical. — (*Bull. et Mém. Soc. de Chir.*, 1904, p. 80.)

Péritonite suppurée diffuse d'origine appendiculaire. Laparotomie. Guérison. — (*Bull. et Mém. Soc. de Chir.*, 1898, p. 922.)

Kystes multiples du mésentère. — (*Bull. et Mém. Soc. de Chir.*, 1898, p. 108.)

Un cas d'appendicite perforante suraiguë. — (*France médicale*, 31 octobre 1890.)

A propos du traitement de l'appendicite. — (*Bull. et Mém. Soc. de Chir.*, 1899, p. 46.)

Appendicite compliquée d'iléus. — (*Bull. et Mém. Soc. de Chir.*, 1899, p. 148.)

A propos de l'appendicostomie. — (*Congrès de Chirurgie*, 1905, p. 782.)

Des torsions de la rate. — (*Bull. et Mém. Soc. de Chir.*, 1903, p. 870.)

Kyste hydatique rétro-utérin. — (*Bull. et Mém. Soc. de Chir.*, 1901, p. 280.)

De la pluralité des néoplasmes abdomino-pelviens chez la femme. — (*Bull. et Mém. Soc. de Chir.*, 1903, p. 37.)

A propos du traitement de l'hypospadias. — (*Bull. et Mém. Soc. de Chir.*, 1904, p. 585.)

Énorme calcul vésical extrait par la taille urétro-vésico-vaginale. — (*Bull. et Mém. Soc. de Chir.*, 1906, p. 1079.)

Hernie ombilicale étranglée ; résection de 62 cent. d'intestin grêle ; suture ; guérison. — (*Bull. et Mém. Soc. de Chir.*, 12 novembre 1895.)

Du pincement latéral de l'intestin. — (*Bull. et Mém. Soc. de Chir.*, 1901, p. 842.)

Rectopexie postérieure pour un prolapsus du rectum. — (*Bull. et Mém. Soc. de Chir.*, 8 mars 1893.)

Résultats éloignés d'une opération de recto-coccypexie. (*Bull. et Mém. Soc. de Chir.*, 1899, p. 1071.)

Rapport sur une observation de MM. Gerbaut et Cange; un cas de vaginalite chronique biloculaire; excision de la vaginale. — (*Bull. et Mém. Soc. de Chir.*, 23 mai 1900.)

Astragalectomie pour fracture bi-malléolaire vicieusement consolidée. — (*Bull. et Mém. Soc. de Chir.*, 1898, p. 698.)

Rapport sur une observation de M. Delamarre : plaie transversale de la région dorsale du poignet; section des tendons de l'extenseur commun des doigts; suture des tendons coupés au tendon de l'extenseur propre de l'indicateur. — (*Bull. et Mém. Soc. de Chir.*, 1897, p. 807.)

Résection de l'épaule pour ostéosarcome de l'humérus. — (*Congrès français de Chirurgie*, 1896.)

Gélure des deux pieds. — (*Bull. et Mém. Soc. de Chir.*, 1897, p. 154.)

Plaie par grains de plomb de la main; radiographie. — (*Bull. et Mém. Soc. de Chir.*, 1897, p. 431.)

Rapport sur un travail de M. Dujardin-Beaumetz : sur la rétraction haute des parties molles dans les amputations de la cuisse et de la jambe et sur les moyens de l'obtenir. — (*Bull. et Mém. Soc. de Chir.*, 1907, p. 180.)

Rapport sur un travail de M. Cranwell : kystes hydatiques de l'humérus. — (*Bull. et Mém. Soc. de Chir.*, 1907, p. 566.)

Rapport sur un travail de M. Riche : deux observations malheureuses d'anévrismes traités chirurgicalement. — (*Bull. et Mém. Soc. de Chir.*, 1907, p. 1095.)

L'Exposition du Charlatanisme à Breslau. — (*Semaine médicale*, 28 septembre 1904.)

Le rôle de l'illustration dans l'enseignement médical. Préface à la traduction française, par M. le Dr L. Hahn, de l'*Atlas de Chirurgie clinique*, de M. le professeur Bockenheimer.

TABLE DES MATIÈRES

Titres scientifiques et fonctions 3

Travaux de chirurgie 4

Leçons de chirurgie (La Pitié, 1893-1894) 5
Traité de chirurgie d'urgence 5

Chirurgie générale 8

Les injections de sérum artificiel 8
La thérapeutique in extremis 10
Sur l'asepsie 10
Ce qu'on appelle pyohémies atténuées 14
Lymphangites tuberculeuses, hygromas tuberculeux, arthrites à grains riziformes, tuberculose musculaire 15
Cancer 20
Chirurgie vasculaire 21

Chirurgie régionale 23

Tête et cou 23

Kyste sanguin de la région occipitale 23
Infiltration ecchymotique diffuse de la face 23
Trépanation décompressive 24
Tumeurs des maxillaires 25
Polypes de l'amygdale 26
Fistules branchiales 26
Phlegmons sus-hyoïdiens 26
Plaies de la trachée 27
Traumatismes rachidiens 27

Thorax 29

Abcès sous-pectoraux 29

Plaies de poitrine 29
Pleurésies purulentes chroniques invétérées 32
Gangrène, abcès et kystes hydatiques du poumon 35
Opération de Freund dans l'emphysème pulmonaire 38

Abdomen 39

Le météorisme d'emblée dans les contusions de l'abdomen 39
Plaies thoraco-abdominales 39
Abcès sous-phréniques 40
Les kystes hématiques de la rate et de la région splénique 41
Chirurgie de la vésicule et des canaux biliaires 42
Cirrhoses et kystes hydatiques du foie 49
Chirurgie de l'estomac, jéjunostomie 55
Perforations typhiques de l'intestin 55
Occlusion intestinale 57
Tumeurs du cæcum compliquées d'invagination iléo-colique 61
Anus contre nature et entérostomie 62
Sigmoïdites et péri-sigmoïdites 64
Appendicite 65
Diverticules de l'appendice 69
Cancer de l'appendice 70
Stase intestinale chronique 71
Diverticule de Meckel 72
Torsion du grand épiploon 74
Kystes hydatiques du grand épiploon 77
Myxo-lipome diffus du mésentère et des mésocôlons 77
Accidents dus aux adhérences et aux brides péritonéales 78
Tumeurs inflammatoires pseudo-néoplasiques de l'abdomen 78
Péritonites 81

Gynécologie 89

Grossesse tubaire 89
Atrésies et anomalies des annexes 90
Salpingites perforantes; abcès pelvi-péritonéiques; torsions de la trompe . . . 90
Kystes et épithéliomes kystiques de l'ovaire 97
Fibromes gangrenés 100
Déciduome malin 102
Prolapsus génitaux 102
Tumeurs et abcès sous-urétraux 104

Voies urinaires 106

Gros rein polykystique et kystes des reins 106
Abcès anté-rénaux 110
Cystostomie sus-pubienne 110
Exstrophie de la vessie 111

Rectum et anus 113

Extirpation des rétrécissements du rectum par la voie vaginale 113
Traitement opératoire des fistules recto-urétrales. 114
Cure radicale des hémorroïdes 115

Organes génito-urinaires externes. 116

Chirurgie du testicule tuberculeux. 116
Résection du scrotum dans le varicocèle. 117
Torsion du cordon spermatique 118
Canaux accessoires de l'urètre 118
Ruptures de l'urètre 119
Kystes congénitaux du raphé génito-périnéal. 120
Lipomes du périnée. 120

Hernies 121

Néoplasmes herniaires et péri-herniaires 121
Hernies de la trompe 124
Hernie lombaire 125

Paroi abdominale. — Fosse iliaque 126

Paroi abdominale 126
Phlegmons iliaques. 127

Membres 128

Grands traumatismes des membres 129
Plaies par écrasement de la main 129
Attrition sous-cutanée directe des grosses artères. 131
Traitement des anévrismes par plaies d'armes à feu 136
Plaies des nerfs 137
Opérations libératrices du nerf radial dans les fractures de l'humérus. 139
Ligature des os 141
Cals vicieux de l'extrémité supérieure de l'humérus. 142
Cerclage et hémi-cerclage dans certaines fractures de l'olécrane. 144
Fractures de l'avant-bras 145
Traitement opératoire des fractures anciennes du col du fémur 146
Traitement des fractures de la rotule par le cerclage 147
Traitement des déformations des membres consécutives aux fractures. 149
Procédé de réduction des luxations sus-pubiennes de la hanche 150
Luxations anciennes de la tête du radius en avant. 151
Luxations anciennes du coude. Procédé de résection. 152
Énucléation du semi-lunaire 154
Ruptures tendineuses. 154
Sarcomes des os et des parties molles; tumeurs inflammatoires des membres . 156
Sarcomes primitifs des synoviales articulaires 158
L'amputation dans la gangrène spontanée. 160

L'intervention opératoire dans le rhumatisme chronique déformant. 163
Ostéomyélite. 167
Sutures de la clavicule 169
Luxations anciennes de l'épaule. 169
« Exostosis bursata » à corps cartilagineux de l'extrémité humérale supérieure. 169
Arthrites suppurées du coude. 171
Macrodactylie 173
Bubon strumeux de l'aine. 175
Ostéomes péri-coxaux. 174
Luxations congénitales de la hanche. 175
Genu varum et genu valgum. 175
Ostéome du ligament rotulien 176
Inflammation chronique de la graisse sous-patellaire 176
Désarticulation du genou à lambeau postérieur. 177
Amputation de Gritti. 177
Amputation de Syme. 178
Tarsectomie cunéiforme interne dans les formes invétérées du pied plat valgus. 179

Travaux d'anatomie. 181

L'injection des veines par les artères. 181
La masse de Teichmann. 181
La circulation veineuse des moignons. 181
Les veines du pied chez l'homme et les grands animaux. 182
Les voies de sûreté de la veine rénale 185
Suppléance de la circulation porte par la veine rénale gauche et la veine cave . 186
Les veines de la capsule adipeuse du rein. 186
Artères et veines des nerfs. 187
Innervation de l'éminence thénar 189
Forme et calibre physiologiques de la trachée 190

Études étrangères. 190

Enseignement de la chirurgie et de l'anatomie dans les Universités de langue allemande 190
Les Hôpitaux d'enfants et les Établissements d'enfants assistés à Saint-Pétersbourg et à Moscou. 192
Ludwig Teichmann. 195
Les enseignements de la guerre Sud-Africaine et de la guerre russo-japonaise . 196

Travaux divers ne figurant pas dans la notice précédente 198

TABLE DES GRAVURES

Figure 1. Lymphangite tuberculeuse 16
— 2. Tuberculose du long supinateur 19
— 3. Ostéome du maxillaire inférieur 25
— 4. Empyème invétéré, traité et guéri par la résection successive de toutes les côtes, sauf la 1re et les 2 dernières, des cartilages aux apophyses transverses 32
— 5. Lobe supérieur du poumon, sphacélé, extrait en bloc par thoracotomie 36
— 6. Énorme kyste hydatique du poumon gauche 37
— 7. Abcès gazeux sous-phrénique; bosse épigastrique 41
— 8. Abcès gazeux sous-phrénique; zone sonore et mate 41
— 9. Drainage du canal hépatique 46
— 10. Cholécystite suppurée, avec énorme calcul 48
— 11. Cholécystite hémorragique 48
— 12. Jéjunostomie, 1er temps 54
— 13. Jéjunostomie, 2e temps 54
— 14. Néoplasme de la valvule iléo-cæcale, avec invagination iléo-colique . . . 61
— 15. Étirement en canal d'une entérostomie 63
— 16. Points appendiculaires 67
— 17. Appendice à diverticules 69
— 18. Diverticule de l'appendice, coupe transversale 69
— 19. Diverticule de Meckel, diverticulite chronique 73
— 20. Long et gros diverticule de Meckel 73
— 21. Torsion du grand épiploon 76
— 22. Avortement tubaire 86
— 23. Hématocèle par avortement tubaire, extirpée en bloc 87
— 24. Hématome péri-annexiel, reliquat d'avortement tubaire 87
— 25. Rétention intra-tubaire totale, après avortement tubaire 88
— 26. Kyste abortif tubaire, adjacent au pavillon 88
— 27. Grossesse tubaire à terme, avec enfant mort 89
— 28. Rates accessoires aberrantes, incluses dans le ligament large 91

Figure 29. Épithélioma kystique des deux ovaires 98
— 30. Déciduome malin. 101
— 31. Colporraphie à plicature profonde 103
— 32. Fibrome du septum urétro-vaginal. 105
— 33. Abcès sous-urétral 106
— 34. Gros rein polykystique. 109
— 35. Tumeur polykystique, para-rénale. 109
— 36. Exstrophie de la vessie 112
— 37. Exstrophie de la vessie, l'aspect de la région après guérison. 113
— 38. Fistule recto-urétrale 114
— 39. Fistule recto-urétrale. Décollement recto-urétral, les deux orifices fistuleux séparés et traversés par une sonde 115
— 40. Fistule recto-urétrale. Suture isolée des deux orifices fistuleux 115
— 41. Épididymectomie totale 116
— 42. Orchidotomie exploratrice 116
— 43. Résection scrotale dans la varicocèle 117
— 44. Lipome du périnée 120
— 45. Néoplasme du cæcum hernié 124
— 46. Hernie inguinale de la trompe 125
— 47. Gangrène sèche des deux premiers doigts et du pouce à la suite d'une attrition sous-cutanée directe de l'artère humérale 132
— 48. Attrition sous-cutanée directe de l'artère fémorale 134
— 49. Attrition sous-cutanée directe de l'artère fémorale. Incision du segment contus de l'artère 134
— 50. Section et réunion du nerf sciatique, au niveau de sa bifurcation. . . . 139
— 51. Canal osseux engainant le nerf radial. 140
— 52. Ligature en cadre, 1er temps. 141
— 53. Ligature en cadre, 2e temps 141
— 54. Ligature en cadre, 3e temps 142
— 55. Cerclage de l'olécrâne. 145
— 56. Hémi-cerclage de l'olécrâne. 145
— 57. Fracture des deux os de l'avant-bras; les fragments coaptés dans la supination 145
— 58. Fracture des deux os de l'avant-bras. Les fragments se déplacent dès que la main est mise en pronation légère. 146
— 59. Résection du coude par le procédé des deux incisions latérales. Incision latérale interne 153
— 60. Résection du coude par le procédé des deux incisions latérales. Incision latérale externe 153
— 61. Résection du coude par le procédé des deux incisions latérales. L'extrémité humérale luxée par l'incision externe. 153
— 62. Énucléation du semi-lunaire 154
— 63. Semi-lunaire extirpé après énucléation 154
— 64. Rupture du tendon rotulien; le foyer de rupture ouvert 155
— 65. Réunion, à trois plans, du tendon rotulien rompu. 155
— 66. « Exostosis bursata » de l'extrémité humérale supérieure 170

Figure 67. Exostose et corps cartilagineux 170
— 68. Ganglions extra-inguinaux et sus-inguinaux, premier ganglion iliaque externe (ganglion repère). 174
— 69. Moignon d'amputation intra-deltoïdienne; névrome cicatriciel; distribution artério-veineuse 182
— 70. Veines de la plante du pied. 183
— 71. Canal réno-azygo-lombaire 185
— 72. Veines de la capsule adipeuse. 186
— 73. Veines flexueuses, intra-tronculaires, du nerf tibial postérieur, derrière la malléole interne 188

70 496. — Imprimerie Lahure, rue de Fleurus, 9, à Paris.

WELLCOME LIBRARY INSTITUTE